

Borges KDOR¹, Almeida GMR³, Almeida BVR³, Penalber KFOM¹, Borges Junior C¹, Queiroz SOC²
¹ONCOLÓGICA TAPAJÓS
²HRBA
³IMEPAC

Introdução

O BRASIL ENVELHECE DE FORMA RÁPIDA E INTENSA. SEGUNDO O IBGE, A POPULAÇÃO IDOSA BRASILEIRA É COMPOSTA POR 29.374 MILHÕES DE PESSOAS, TOTALIZANDO 14,3% DA POPULAÇÃO TOTAL DO PAÍS (GOVBR). O CÂNCER DE PRÓSTATA É O 2º CÂNCER EM INCIDÊNCIA E O 5º EM MORTALIDADE ENTRE OS HOMENS NO MUNDO, EM ESTÁGIO INICIAL, AS CHANCES DE CURA SÃO SUPERIORES A 90%. A LEUCEMIA LINFOIDE CRÔNICA B (LLC) É UM TIPO DE CÂNCER QUE AFETA OS LINFÓCITOS B E É A LEUCEMIA DE MAIOR FREQUÊNCIA ENTRE ADULTOS DO MUNDO OCIDENTAL (30%). CARACTERIZA-SE POR LINFOCITOSE PERIFÉRICA ABSOLUTA DE > 5000/MCL (> 5 × 10⁹/L). CITOMETRIA DE FLUXO CONFIRMA A CLONALIDADE DOS LINFÓCITOS B CIRCULANTES, QUE DEVEM EXPRESSAR CADEIAS LEVES DE CD5, CD19, CD20, CD23 E KAPPA OU LAMBDA.

Casuística e Métodos

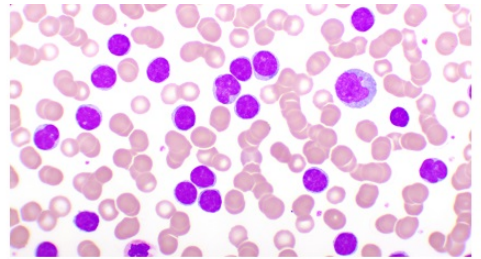
TRATA-SE DE UM ESTUDO DE CARÁTER DESCRITIVO DO TIPO ESTUDO DE CASO, VIABILIZADO ATRAVÉS DA PESQUISA EM PRONTUÁRIO DE UM PACIENTE ESPECÍFICO E REVISÃO DA LITERATURA, SEM CAUSAR DOR OU DESCONFORTO PARA O PARTICIPANTE, SEM ENVOLVER COLETA DE MATERIAL BIOLÓGICO, E SEM FINS LUCRATIVOS, COM O OBJETIVO DE RELATAR O CASO DA PACIENTE COM NEOPLASIA PRIMÁRIA MÚLTIPLA, AMBAS COMO ACHADOS EM RASTREIO GERIÁTRICO DE VIGILÂNCIA E CONTRIBUIR COM O CONHECIMENTO E AS PARTICULARIDADES DO CASO COM A COMUNIDADE CIENTÍFICA RATIFICANDO A IMPORTÂNCIA DE ATENÇÃO A SAÚDE AO IDOSO NA DETECÇÃO PRECOZE DE PATOLOGIAS ONCOLÓGICAS.

Resultados

PACIENTE, MASCULINO, 73ANOS, ASSINTOMÁTICO, EM CONSULTA PERIÓDICA, APRESENTOU ELEVAÇÃO DE PSA PARA 7,86ng/ml E HEMOGRAMA MOSTRANDO LEUCOCITOSE COM LINFOCITOSE. ENCAMINHADO À UNACON-STM, SENDO REALIZADA USG EM 07/07/2021 COM PRÓSTATA DE 55,8 G, RESÍDUO PÓS MICCIONAL (103ML) E BIÓPSIA PROSTÁTICA DE ADENOCARCINOMA ACINAR USUAL GLEASON 6. COMO APRESENTAVA-SE COM LINFOCITOSE PERIFÉRICA, REALIZADO PMO COM 52% DE INFILTRAÇÃO DE MO POR LINFÓCITOS E IFT COMPATÍVEL COM LLC-B, COM RESTRIÇÃO DE CADEIA LEVE. IMAGENS SEM ADENO OU VISCEROMEGALIAS, SEM ANEMIA OU PLAQUETOPENIA. CINTILOGRAFIA ÓSSEA SEM EVIDÊNCIA DE DOENÇA BLÁSTICA. CONFIRMADO DIAGNÓSTICOS DE CÂNCER DE PRÓSTATA NÃO METASTÁTICO E LLC-A. SUBMETIDO A PROSTATECTOMIA RADICAL COM ESTADIO PATOLÓGICO: pT2pNx. SEM INDICAÇÃO DE TRATAMENTO UPFRONT PARA LLC. APENAS VIGILÂNCIA ATIVA. SEGUE EM CONTROLE DAS DUAS CONDIÇÕES ONCOLÓGICAS, SEM EVIDÊNCIAS DE RECIDIVAS OU PROGRESSÃO.

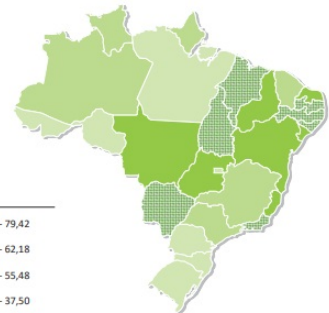
Resultados

PACIENTE IDOSO COM ACHADO DE SCREENING DE ELEVAÇÃO DE PSA E LEUCOCITOSE PERIFÉRICA, SEGUINDO-SE DIAGNÓSTICO DE ADENOCARCINOMA ACINAR DE PRÓSTATA E LLC-A. SUBMETIDO A PROSTATECTOMIA RADICAL E SEGUE EM WATCH E WAIT EM RELAÇÃO A NEOPLASIA HEMATOLOGICA.



FONTE: gacetamedica.com

Representação espacial das taxas ajustadas* de incidência por 100 mil homens, estimadas para o ano de 2023, segundo Unidade da Federação (neoplasia maligna da próstata)



Política Nacional de Saúde da Pessoa Idosa (Portaria nº 2.528, de 19 de outubro de 2006)

Conclusões

A ASSOCIAÇÃO ENTRE LLC E CA DE PRÓSTATA NÃO É ESCLARECIDA. O ESTATUTO DO IDOSO DESTINA-SE A REGULAR OS DIREITOS ASSEGURADOS ÀS PESSOAS COM IDADE IGUAL OU SUPERIOR A 60 (SESSENTA) ANOS. OS PROFISSIONAIS DE SAÚDE DEVEM ESTAR SEMPRE CIENTES DA EPIDEMIOLOGIA DAS NEOPLASIAS POIS DIAGNÓSTICOS PRECOSES PODEM MELHORAR DESFECHOS. A VIGILÂNCIA ATIVA PERMANECE COMO A MELHOR ESTRATÉGICA NA DETECÇÃO E RASTREAMENTO PRECOSES E TRATATIVAS ESPECÍFICAS, RATIFICANDO A IMPORTÂNCIA IMPERATIVA DOS PROGRAMAS DE ATENÇÃO INTEGRAL A SAÚDE DA PESSOA IDOSA.

Contato

kalysta6@gmail.com