TUMOR SEMINOMATOSO CLÁSSICO: UM DIAGNÓSTICO DIFERENCIAL DE HEMORRAGIA DIGESTIVA ALTA

Flávia C. Balint[1]; Eduardo D. Fonseca[2]; Marcela P. Teixeira[2];
Mariana A. N. Lins[1];Matheus L. Sebastião[1]; Rayssa C. B. A. de Oliveira[1]
[1] Acadêmicos de Medicina
[2] Residente de Oncologia Clínica do Hospital do Servidor Público Estadual - IAMSPE
flavia_balint@yahoo.com.br

INTRODUÇÃO

A ocorrência de tumores de células germinativas no trato gastrointestinal é incomum, sendo e em sua maioria é orginada de uma metástase de tumores não seminomatosos. No caso, temos um tumor seminomatoso clássico abrindo o quadro com hematêmese.

RELATO DE CASO

Paciente, sexo masculino, 28 anos, previamente hígido procura serviço de pronto atendimento por quadro de hematêmese sem sinais de instabilidade hemodinâmica. Paciente relata que há cerca de 3 meses apresentava dor em região lombar, sem irradiação e sem fatores de melhora/ piora. Acompanhando o quadro refere perda de peso (20kg), náuseas e vômitos. Inicou-se investigação etiológica da hemorragia digestiva com Endoscopia Digestiva Alta (EDA), evidenciando esofagite erosiva distal moderada, pangastrite enantematosa leve e lesão vegetante ulcerada duodenal, esta submetida à biópsia. Prosseguiu-se investigação com Tomografia Computadoriza (TC) de abdome que indicou formação expansiva (figura 1) com origem em terceira porção duodenal com extensão ao músculo psoas. Tal massa realizava compressão e deslocamento anterior de ureter direito com acentuada hidronefrose ipsilateral. Solicitou-se avaliação da equipe de Urologia, a qual constatou presença de nódulo em testículo direito ao exame físico.

À Ultrassonografia (USG) de bolsa testicular com doppler, confirmou-se presença de nódulo cuja característica era hipoecogênica e com contornos irregulares em terço médio/ inferior de testículo direito; ao Doppler a vascularização foi periférica e central.

Paciente foi submetido à orquiectomia radical direita. Relatório anatomopatológico da peça cirúrgica constatou seminoma clássico. Posteriormente, paciente foi submetido à quimioterapia apresentando, redução parcial da formação, mas mantendo compressão de ureter direito. Optou-se pela realização de cirurgia, primariamente, com intuito citorredutor afim de promover melhora do quadro.

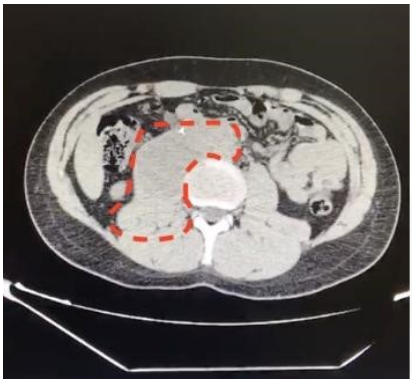

Figura 1: TC de Abdome evidenciando formação expansiva

CONCLUSÃO

Apesar da ulceração em intestino delgado decorrente de tumor seminoma já ter sido relatada, trata-se de algo atípico e um causa incomum de hemorragia digestiva alta. Frente ao exposto, o diagnóstico de um tumor tenebrante deve ser considerado na existência de ulceração no intestino delgado de paciente jovem sexo masculino.

REFERÊNCIAS

BEZERRA, C. R. et al; Tumor Seminomatoso no diagnóstico diferencial de abdome agudo. Revista da Faculdade de Ciências Médicas de Sorocaba, Sorocaba, n.2, v.14, 2012.

SOUSA, I. et. Al. Hematemeses como apresentação de tumor de testículo. Jornal Português de Gastroenterologia, Lisboa, n. 1, v. 19, Janeiro/2012

MAURICIO, M. J. C ; Tumores de células germinativas testículares / Aspectos Clínicod e Análise de Sobrevivência; Porto, 2000