XI CONGRESSO INTERNACIONAL DE UROONCOLOGIA
V SIMPÓSIO MULTIPROFISSIONAL DE URO-ONCOLOGIA
2 a 4 de abril de 2020 | SHERATON WTC | GOLDEN HALL

CORRELAÇÃO ENTRE TUMORES DE CÉLULAS DE LEYDIG E PUBERDADE PRECOCE: uma Revisão de Literatura

***Mariana S. de Oliveira*[1]; *Eduardo P. Barreto*[1] *Lais C. Matias*[1]; *Maria Eduarda B. Nascimento*[1]; *Mariana G. N. Farias*[1]; *Yasmin M. Toledo*[1]; *David de M. Arimatéa Rosa*[2]**

1 Graduanda do curso de Medicina, Universidade Tiradentes, Aracaju, SE, Brasil
2 Médico, urologista, Aracaju, SE, Brasil

Palavras chave: Neoplasias Testiculares, Tumor de Células de Leydig, Puberdade Precoce

INTRODUÇÃO

Os Tumores de Células de Leydig (TCL) aparecem na infância geralmente dos 5 aos 10 anos, sendo responsáveis por 1 a 2% das neoplasias testiculares nessa faixa etária. As células de Leydig são produtoras primárias de androgênios nos homens, responsáveis pela puberdade e funções reprodutivas. Se afetadas, levam a manifestações de puberdade precoce, os caracteres são isossexuais e aparecem por meio da alta em testosterona local e baixa de gonadotrofinas.

OBJETIVO

Correlacionar o desenvolvimento de caracteres da puberdade precoce em pacientes pré-puberes diagnosticados com Tumores de Células de Leydig.

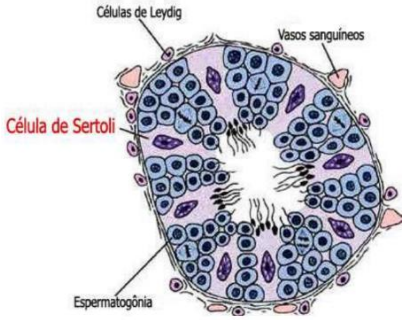

Células de leydig – SCARANO 2011

METODOLOGIA

Foi feita uma busca nas bases Pubmed e Scielo até fevereiro de 2020, a partir dos descritores *Leydig Cell Tumors e early puberty;* e seus correlatos em português, com a combinação dos operadores booleanos. Foram elegíveis os ensaios clínicos realizados em humanos nos últimos 5 anos. Foram excluídos revisões sistemáticas e artigos que não acrescentavam na pesquisa.

RESULTADOS

Dos 13 artigos elegíveis foram incluídos 8. Todos os casos relatados sobre crianças com TCL apresentam em seu exame físico aumento dos pelos pubianos, sendo mostrados escuros, enrolados e grossos em um lado do escroto, e este mostrando-se assimétrico com aumento do tamanho no mesmo lado dos pelos. Outras características de puberdade precoce não são evidenciadas, e nem caracteres heterossexuais ou anormalidade do crescimento. Todos os casos foram corrigidos com cirurgia poupadora do testículo, e após esta, houve diminuição dos pelos e varicocele.

CONCLUSÃO

Na puberdade precoce há aumento do volume testicular, aparecimento de pelos pubiano e axilares e aumento peniano. Todos os artigos concordam no aparecimento dos dois primeiros caracteres mencionados, mas não encontram os outros, e isso se dá pelo fato de que pacientes com TCL possuem um aumento androgênico local, sendo relacionado apenas as células afetadas em determinado lado do escroto. Dessa forma, não há um desenvolvimento puberal geral.

REFERÊNCIAS

MENNIE, N. et al. Leydig cell hyperplasia in children: Case series and review. **Journal of Pediatric Urology Company**, North America, v. 13, n. 2, p. 158-163, abr./2017. Disponível em: <https://pubmed.ncbi.nlm.nih.gov/28238607/>. Acesso em: 14 jan. 2020. OZISIK, H. et al. Testicular Adrenal Rest Tumor (TART) in congenital adrenal hyperplasia. **European journal of medical genetics** vol. 60, 2017. Disponível em: https://pubmed.ncbi.nlm.nih.gov/28676275/. Acesso em: 20 jan. 2020.
LAURIDSEN, S. V. et al. Atypical Leydig Cell Tumor in Children: Report of 2 Cases. **Trials**, Local,18, 329, jul./2017. Disponível em: https://www.ncbi.nlm.nih.gov/pmc/articles/PMC5513198/. Acesso em: 15 jan. 2020.
M1, G. G. et al. Atypical presentation of Leydig cell tumour in three prepubertal patients: diagnosis, treatment and outcomes.**J Pediatr Endocrinol Metab**, v. 32, n. 4, p. 369-374, abr./2019. Disponível em: https://www.ncbi.nlm.nih.gov/pubmed/30875329.
KORWUTTHIKULRANGSRI, Manassawee; WATTANATRANON, Duangkamon; TEERARATKUL, Sumate; WIJARN, Piyathida; MAHACHOKLERTWATTANA, Pat; POOMTHAVORN, Preamrudee. Testicular enlargement in a pre-pubertal boy with adrenocortical tumour. **Paediatrics And International Child Health**, [s.l.], v. 38, n. 1, p.66-68, 23 jan. 2017.
LOTTRUP, Grete; BELLING, Kirstine; LEFFERS, Henrik; NIELSEN, John E.; DALGAARD, Marlene D.; JUUL, Anders; SKAKKEBÆK, Niels E.; BRUNAK, Søren; MEYTS, Ewa Rajpert-de. Comparison of global gene expression profiles of microdissected human foetal Leydig cells with their normal and hyperplastic adult equivalents. **Mhr**: Basic science of reproductive medicine, [s.l.], v. 23, n. 5, p.339-354, 17 mar. 2017.em: 15 jan. 2020.