V Simpósio Internacional de Tumores Gastrointestinais

9 e 10 · agosto · 2019

HOTEL INTERCONTINENTAL SÃO PAULO

Caso câncer de cólon metastático – linhas subsequentes

Fabio Kater
Oncologista BP

AMD, 63 anos, Sexo Masculino

V Simpósio Internacional de Tumores Gastrointestinais
9 e 10 · agosto · 2019
HOTEL INTERCONTINENTAL SÃO PAULO

- Casado
- 3 filhos
- Natural e residente de São Paulo – SP
- Empresário
- HS: nega tabagismo e etilismo
- HFa: sem história familiar para neoplasias
- Cirurgias prévias: RTU de próstata por hiperplasia prostática benigna (HPB)

AMD, 63 anos, Sexo Masculino

- Junho/2018: Constipação intestinal de até 6 dias

- Julho/2018: Náuseas e vômitos refratários

- Ex laboratorias Julho/19:

Hb: 8,5 (micro/hipo)	**Alb: 3,5**	**CEA: 14**	**CA 19-9: 267**

AMD, 63 anos, Sexo Masculino

V Simpósio Internacional de Tumores Gastrointestinais
9 e 10 · agosto · 2019
HOTEL INTERCONTINENTAL SÃO PAULO

- TC A/P 25/07/18:

- **Espessamento parietal da base do ceco e do apêndice cecal**, com tênue **tecido pericecal e aderência de alças delgadas e do cólon sigmoide bloqueando o processo**.
- Há pequeno **acúmulo líquido junto à ponta do apêndice**, **não se podendo descartar possível rotura do apêndice cecal bloqueada**. Associa-se distensão difusa de alças delgadas, sem fator obstrutivo evidente ao método
- **Espessamento peritoneal e omental difuso**, por vezes irregular, compatível com <u>acometimento neoplásico secundário</u>.
- Fígado com dimensões normais, contornos regulares e atenuação reduzida, compatível com deposição adiposa no parênquima

- TC T 25/07/18: Pequeno derrame pleural bilateral associado a atelectasia restritiva do parênquima pulmonar adjacente

AMD, 63 anos, Sexo Masculino

- Piora de quadro de suboclusão intestinal
- 27/07/18: bypass íleo-transverso anastomose latero-lateral, com biópsia de grande omento

- AP 27/07/19: **Adenocarcinoma de provável sítio primário colorretal.** MLH1, PMS2, MSH2 e MSH6 positivo (MSS)

- NGS:

GENE	REGIÃO ANALISADA	RESULTADO
AKT1	Exon 3	Ausência de mutação
BRAF	Exons 11 e 15	**Presença de mutação c.1799T>A (p.Val600Glu)**
KRAS	Exons 2, 3 e 4	Ausência de mutação
NRAS	Exons 2, 3 e 4	Ausência de mutação
PIK3CA	Exons 1, 2, 7, 9 e 20	Ausência de mutação
PTEN	Exons 1, 2, 3, 4, 5, 6, 7 e 9	Ausência de mutação

- Conclusão: **Foi observada alteração no éxon 15 do gene BRAF**

AMD, 63 anos, Sexo Masculino

- **Adenocarcinoma de cólon direito (ceco) cT4a cNx M1b (peritônio) EC IVB**
  Estabilidade microssatélite (MSS); RAS selvagem; BRAF mutado V600E

- Abriu quadro com oclusão intestinal

- 27/07/18: bypass ileo-transverso anastomose latero-lateral

AMD, 63 anos, Sexo Masculino

V Simpósio Internacional de Tumores Gastrointestinais
9 e 10 · agosto · 2019
HOTEL INTERCONTINENTAL SÃO PAULO

- **Adenocarcinoma de cólon direito (ceco) cT4a cNx M1b (peritônio) EC IVB**
  Estabilidade microssatélite (MSS); RAS selvagem; BRAF mutado V600E

  - Qual sua conduta?

  1- FOLFIRI/FOLFOX + anti EGFR

  2- FOLFIRI/FOLFOX + anti VEGF

  3- FOLFOXIRI

  4- FOLFOXIRI +bevacizumabe

AMD, 63 anos, Sexo Masculino

V Simpósio Internacional de Tumores Gastrointestinais
9 e 10 · agosto · 2019
HOTEL INTERCONTINENTAL SÃO PAULO

- **Adenocarcinoma de cólon direito (ceco) cT4a cNx M1b (peritônio) EC IVB**
  Estabilidade microssatélite (MSS); RAS selvagem; BRAF mutado V600E

  - Qual sua conduta?

  1- FOLFIRI/FOLFOX + anti EGFR

  2- FOLFIRI/FOLFOX + anti VEGF

  3- **FOLFOXIRI**

  4- FOLFOXIRI +bevacizumabe

AMD, 63 anos, Sexo Masculino

- **Adenocarcinoma de cólon direito (ceco) cT4a cNx M1b (peritônio) EC IVB**
  Estabilidade microssatélite (MSS); RAS selvagem; BRAF mutado V600E

- Avaliação de resposta após 4 ciclos FOLFOXIRI: DE

- Avaliação de resposta após 8 ciclos FOLFOXIRI: DE

	CA 19-9	CEA
07/18	267	14
08/18	358	8,6
10/18	399	12
02/19	303	7,1

AMD, 63 anos, Masc

- **Adenocarcinoma de cólon direito (ceco) cT4a cNx M1b (peritônio) EC IVB**

  Estabilidade microssatélite (MSS); RAS selvagem; BRAF mutado V600E

V Simpósio Internacional de Tumores Gastrointestinais
9 e 10 · agosto · 2019
HOTEL INTERCONTINENTAL SÃO PAULO

Avaliação de resposta após 12 ciclos – progressão de doença hepática

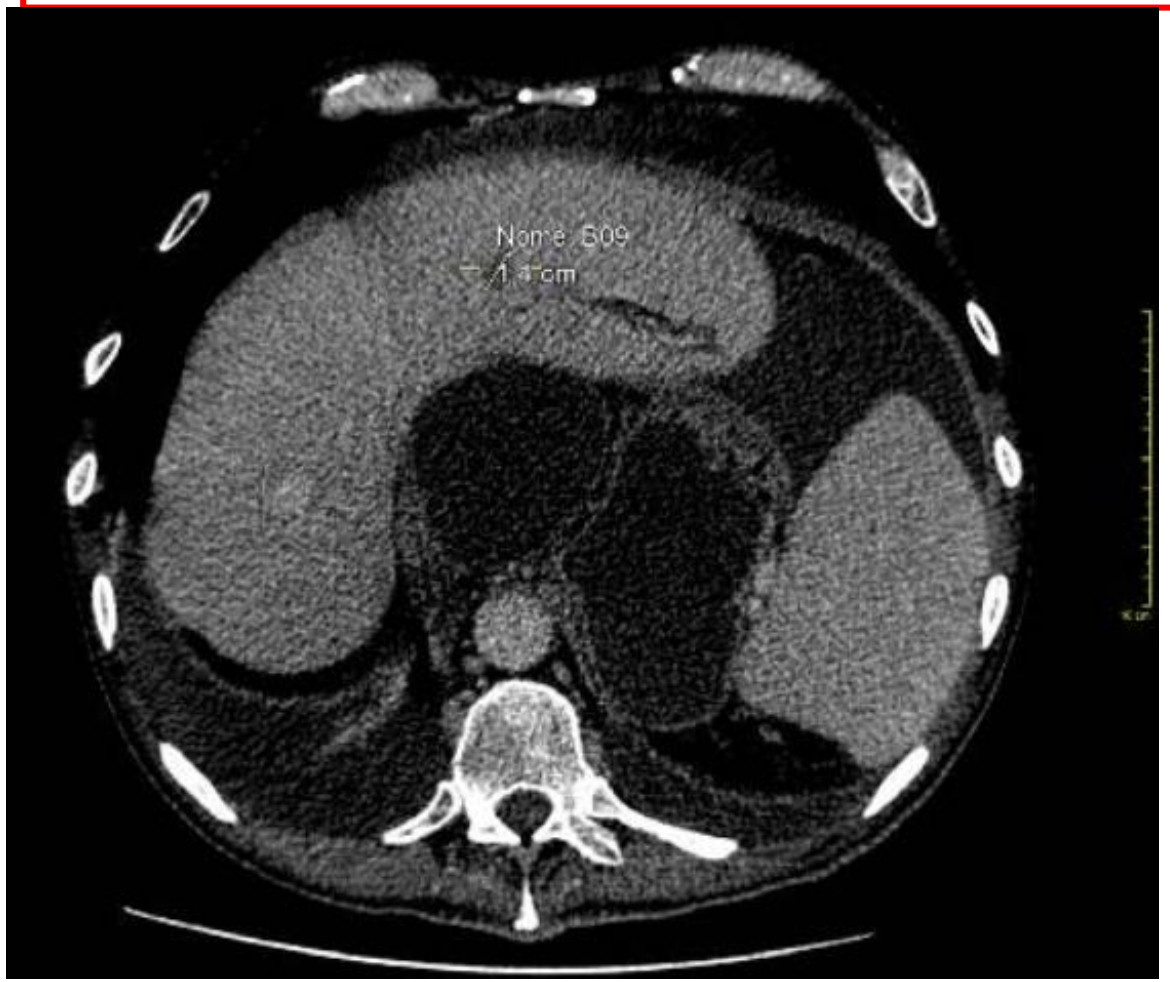

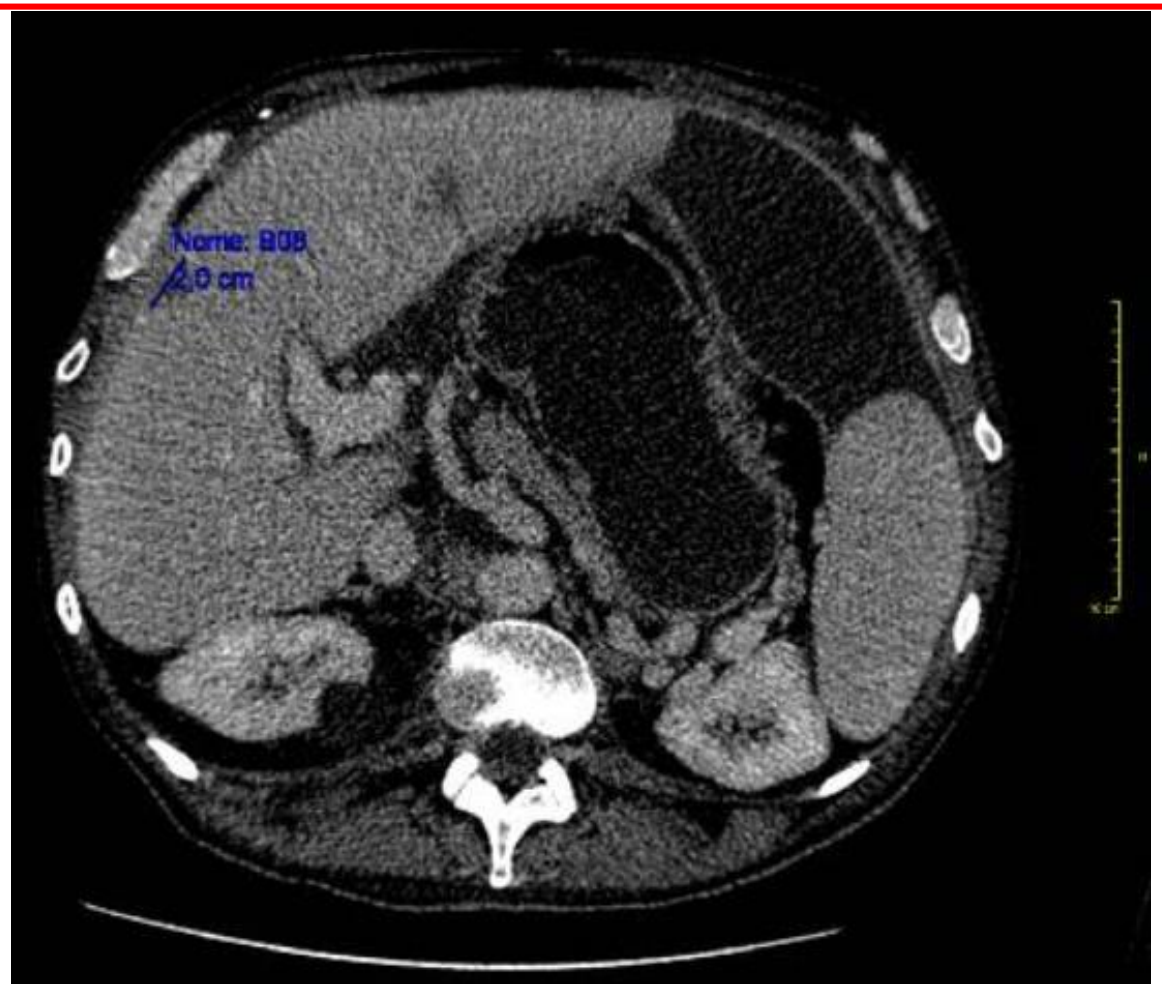

TC A/P 27/02/19

AMD, 63 anos, Sexo Masculino

- **Adenocarcinoma de cólon direito (ceco) cT4a cNx M1b (peritônio) EC IVB**
  Estabilidade microssatélite (MSS); RAS selvagem; BRAF mutado V600E

- Qual esquema você escolheria em 2ª linha?

1- Regorafenibe

2-Anti EGFR em monoterapia

3- Irinotecando + cetuximabe

4- Anti EGFR + iRAF + iMEK

5- FOLFIRI+aflibercept

AMD, 63 anos, Sexo Masculino

- **Adenocarcinoma de cólon direito (ceco) cT4a cNx M1b (peritônio) EC IVB**

  Estabilidade microssatélite (MSS); RAS selvagem; BRAF mutado V600E

- Qual esquema você escolheria em 2ª linha?

1- Regorafenibe

2-Anti EGFR em monoterapia

3- Irinotecando + cetuximabe

4- Anti EGFR + iRAF + iMEK

5- FOLFIRI+aflibercept

AMD, 63 anos, Sexo Masculino

- **Adenocarcinoma de cólon direito (ceco) cT4a cNx M1b (peritônio) EC IVB**
  Estabilidade microssatélite (MSS); RAS selvagem; BRAF mutado V600E

- Fev/19: **PD hepática** + piora de sintomas suboclusivos + piora de ascite

- Cetuximabe 500mg/m2, EV, no D1, q2w
- Encorafenibe (iBRAF) 75mg 4cp, VO, 1x/dia (300mg/dia) contínuo
- Binimetinibe (iMEK) 15mg 3 cps, VO, 2x/dia (90mg/dia), contínuo

V Simpósio Internacional de Tumores Gastrointestinais
9 e 10 · agosto · 2019
HOTEL INTERCONTINENTAL SÃO PAULO

AMD, 63 anos, Sexo Masculino

- **Adenocarcinoma de cólon direito (ceco) cT4a cNx M1b (peritônio) EC IVB**

  Estabilidade microssatélite (MSS); RAS selvagem; BRAF mutado V600E

- Avaliação de Resposta após 3 ciclos:

Redução das dimensões das duas lesões nodulares hipovasculares mal definidas na periferia do segmento V, medindo **1,2** cm (media **2,0** cm) e segmento II / IV, medindo **1,0 cm** (media **1,4 cm**), suspeitas para acometimento neoplásico secundário.

RESPOSTA PARCIAL

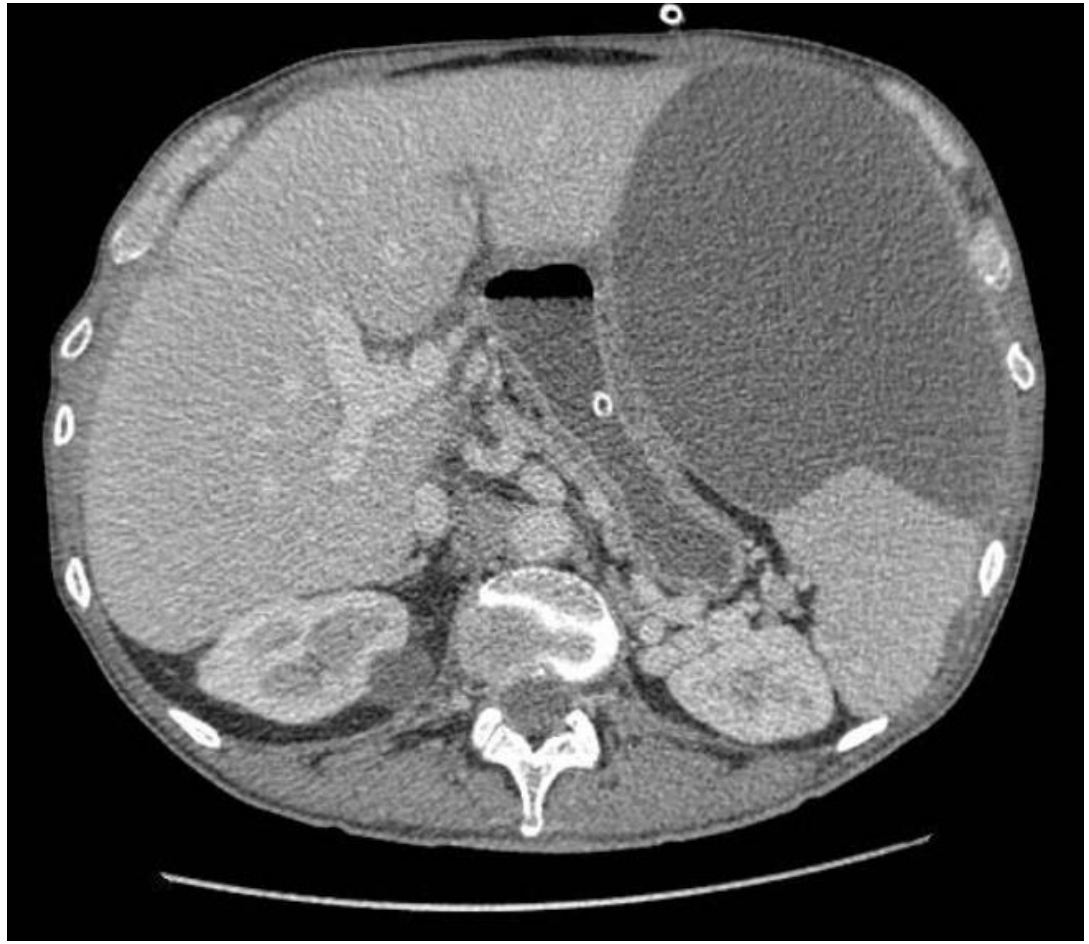

AMD, 63 anos, Sexo Masculino

- **Adenocarcinoma de cólon direito (ceco) cT4a cNx M1b (peritônio) EC IVB**
  Estabilidade microssatélite (MSS); RAS selvagem; BRAF mutado V600E

- Paciente evoluindo com melhora clínica importante

- Melhora importante de suboclusão intestinal, melhor tolerância a dieta oral.

- Seguiu mais 3 ciclos

- Toxicidade:
- fadiga g2
- diarréia g2

AMD, 63 anos, Sexo Masculino

- **Adenocarcinoma de cólon direito (ceco) cT4a cNx M1b (peritônio) EC IVB**

  Estabilidade microssatélite (MSS); RAS selvagem; BRAF mutado V600E

- Avaliação de Resposta após 6 ciclos:

Múltiplas lesões nodulares hipovasculares esparsas pelo parênquima hepático, com **aumento do número e dimensões** em comparação com exame prévio, localizada a maior no **lobo esquerdo, segmento II**, medindo **6,2 cm** no maior eixo no plano axial (medida anterior de 2,0 cm). **A segunda maior lesão localiza-se no segmento VIII,** na sua face costal, medindo aproximadamente **3,0 cm** (medida anterior de **1,4 cm**).

PROGRESSÃO HEPÁTICA

DOENÇA ESTÁVEL NO PERITONEO

	CA 19-9	CEA	CA 125
02/19	303	7,1	-
03/19	**1052**	**9,7**	**125**
04/19	1083	9,7	91
05/19	589	8,5	54
06/19	670	6,4	34
07/19	**1423**	**7,6**	**50**

AMD, 63 anos, Sexo Masculino

- **Adenocarcinoma de cólon direito (ceco) cT4a cNx M1b (peritônio) EC IVB**
  Estabilidade microssatélite (MSS); RAS selvagem; BRAF mutado V600E

- Qual conduta nesse momento?

1- Regorafenibe

2- Irinotecando + cetuximabe

3- FOLFIRI+aflibercept

4- BSC