V Simpósio Internacional de Tumores Gastrointestinais

9 e 10 · agosto · 2019

HOTEL INTERCONTINENTAL SÃO PAULO

Ned, 62 anos, masculino

- Antecedentes Pessoais:
  - Hepatatite C - genótipo 1c
    - Ribavirina e interferona 2007-09, remissão completa
  - Malária > 30a
  - HAS desde 1998, sem lesão de órgão alvo
  - Tabagismo prévio
  - Etilismo prévio

Ned, 62 anos, masculino

- Jan/2018 – Iniciou quadro de fadiga, associada a hiporexia.
- Set/ 2018 – Investigação evidenciou HCC:
  - 26/09/2018 – RNM abd:
  - Sinais de hepatopatia crônica
  - Lesão heterogênea e mal delimitada, ocupando todo o segmento VII e parte do segmento VIII, apresentando áreas hipervascularizadas e associação com trombose tumoral do ramo portal direito e de alguns de seus ramos, compatível com carcinoma hepatocelular infiltrativo (LIRADS-5V).
  - Trombose hemática do próprio ramo portal direito, ramo portal esquerdo, tronco da veia porta e veias esplênicas e mesentérica superior.
  - Sinais de hipertensão portal, com o desenvolvimento de circulação colateral de fino calibre periesofágica, perigástrica e periesplênica, com formação de discreto shunt esplenorrenal e recanalização da veia paraumbilical.
  - Proeminência de linfonodos retroperitoneais (retrocavais, interaortocavais e portocavais), inespecíficos, mas que podem estar relacionados a acometimento secundário.

Ned, 62 anos, masculino

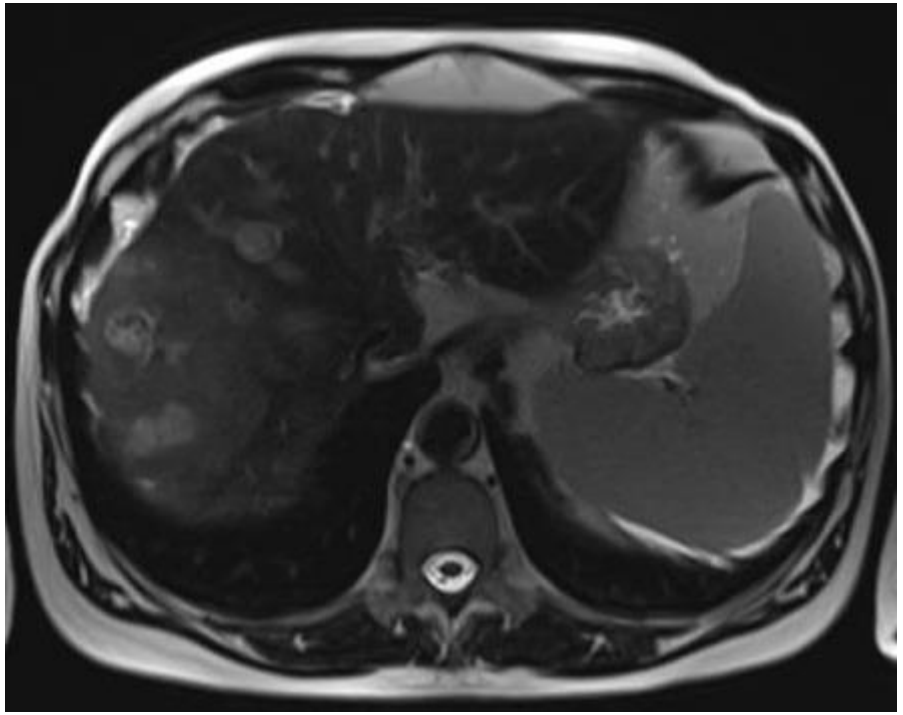

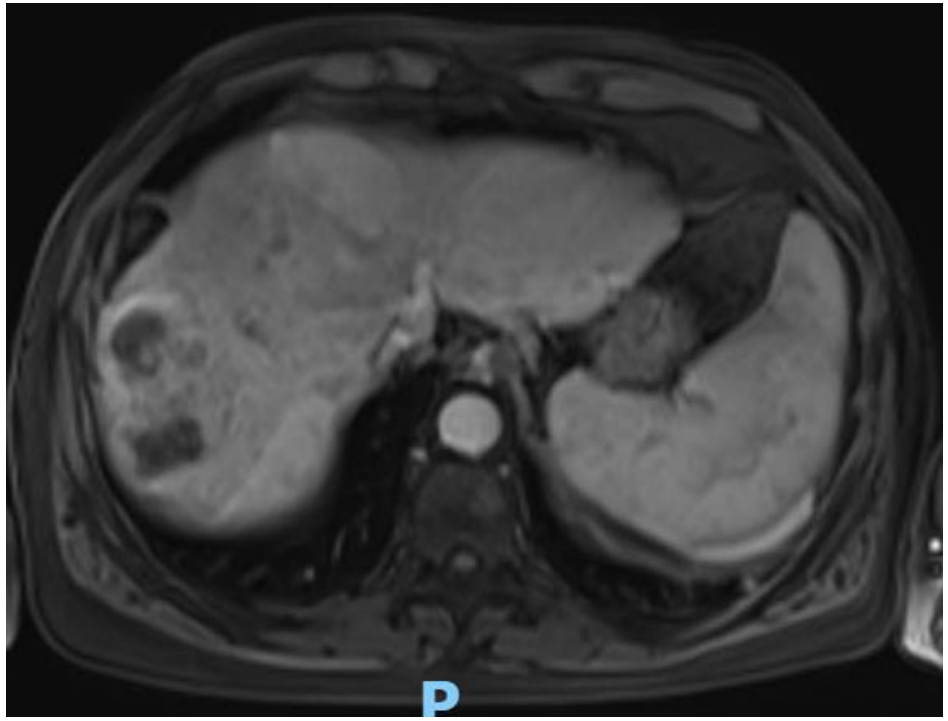

Ned, 62 anos, masculino

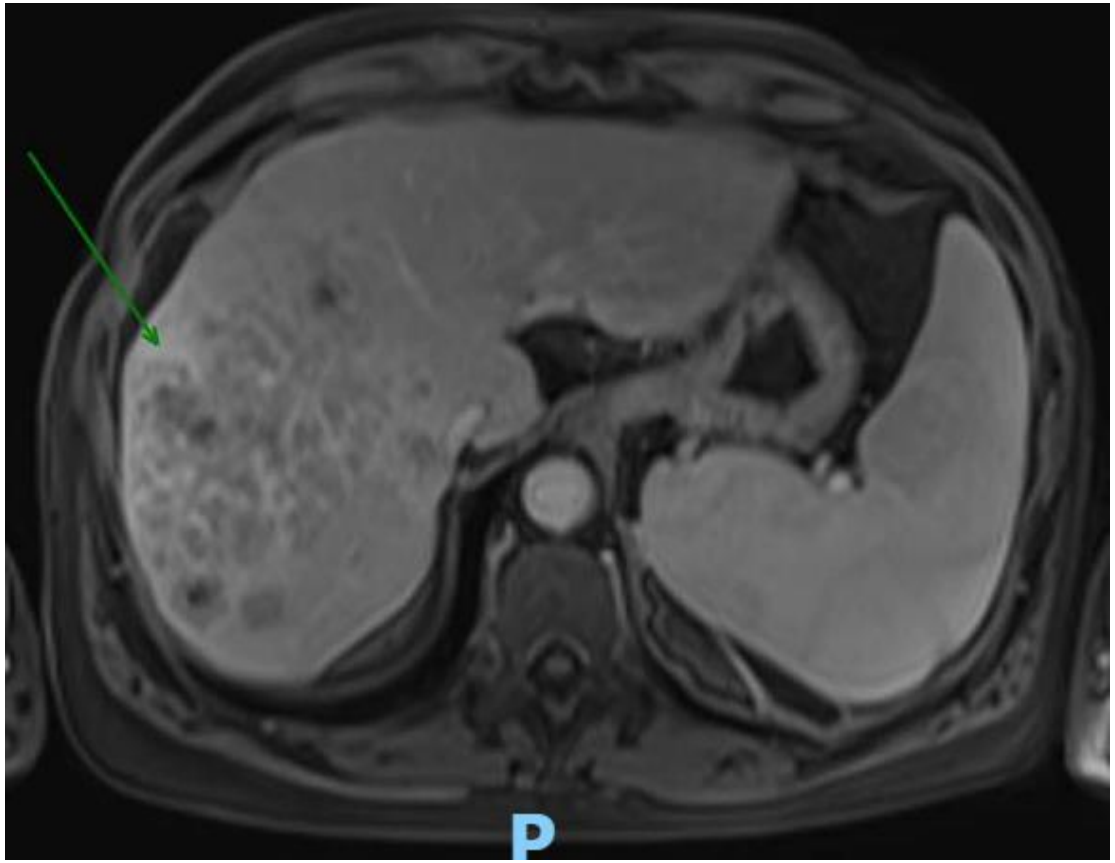

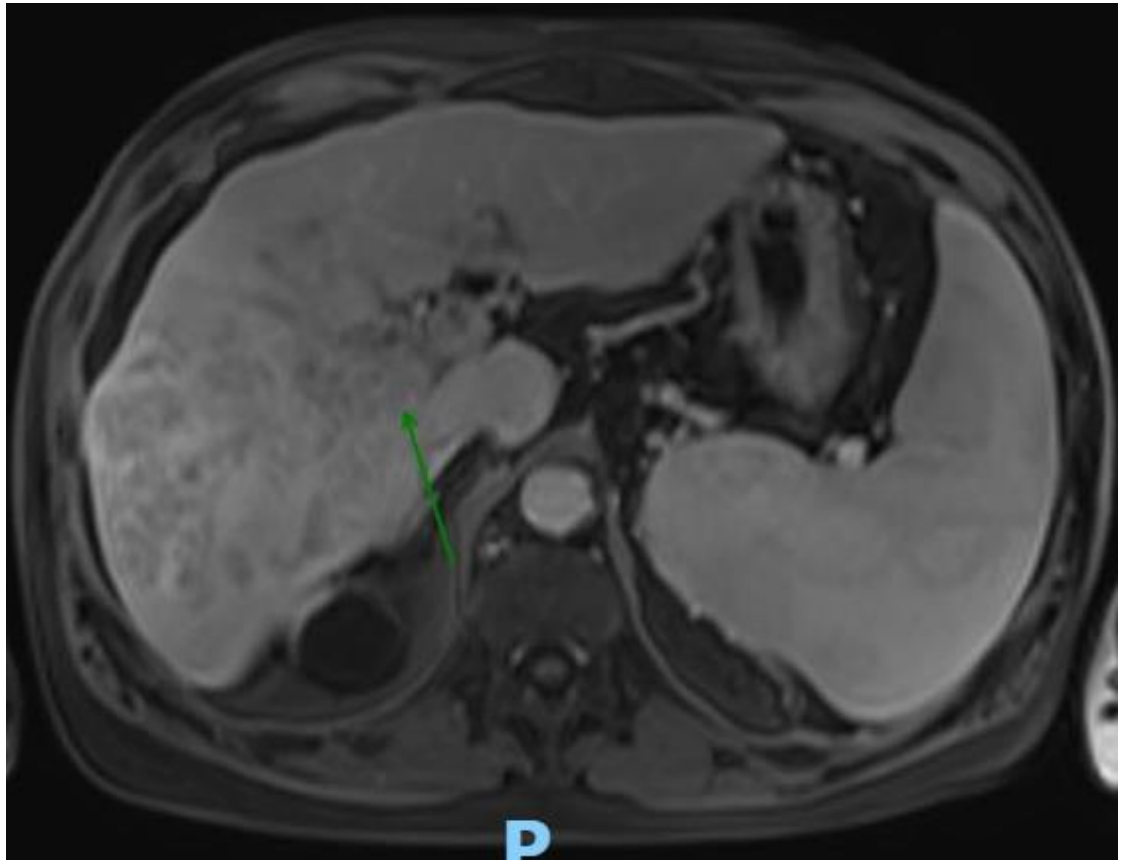

Ned, 62 anos, masculino

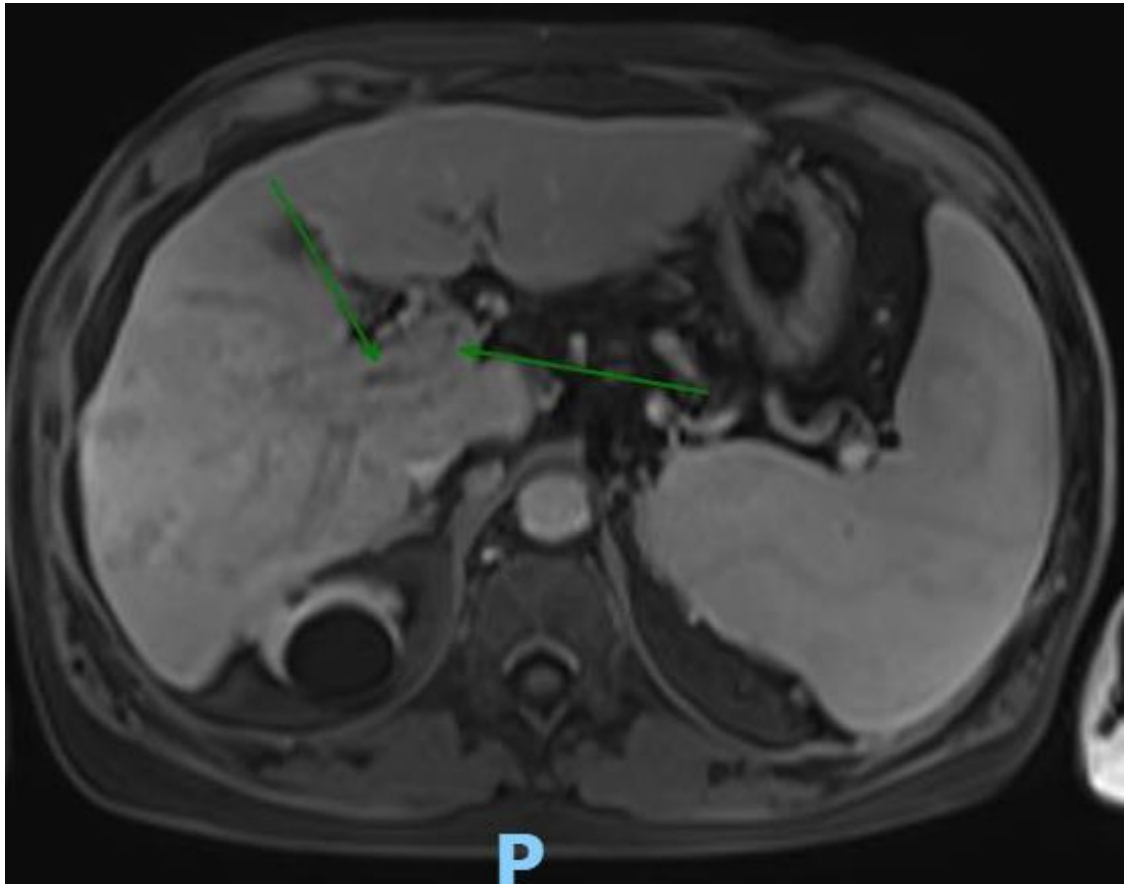

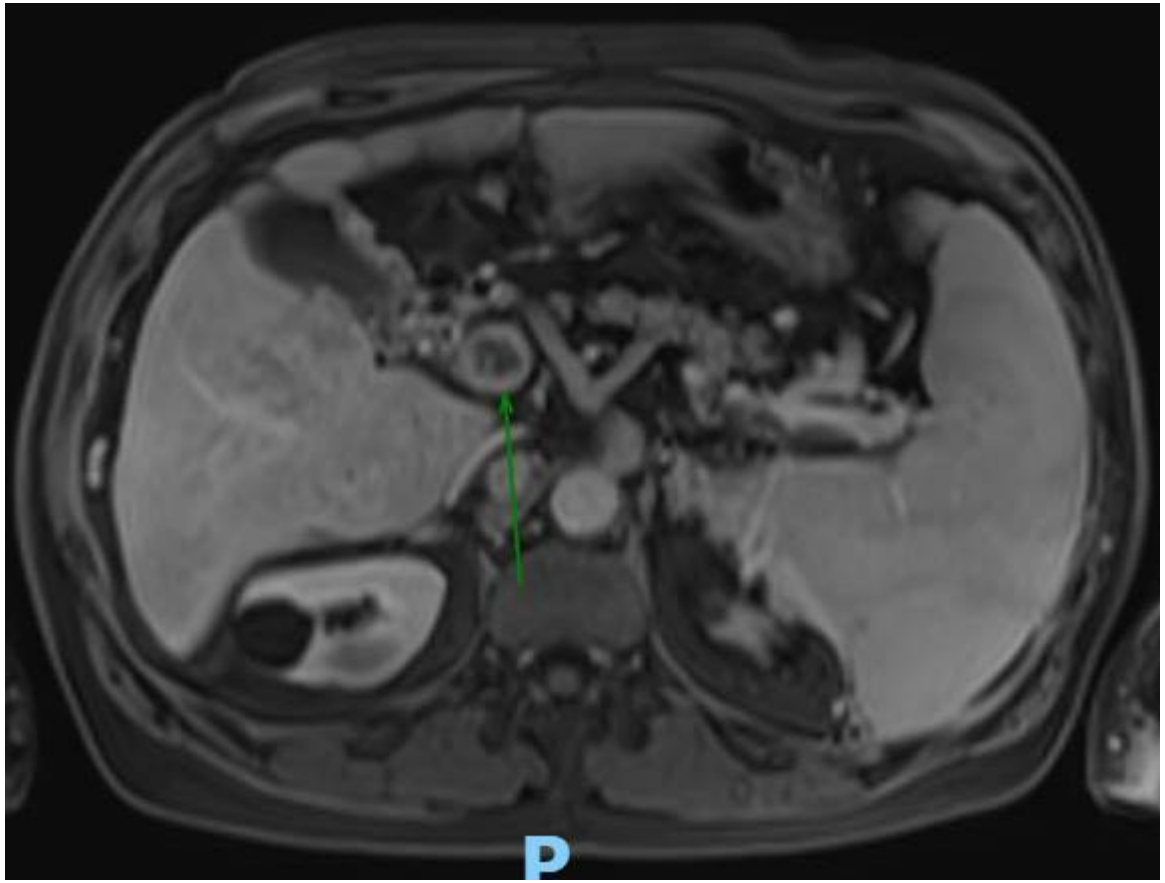

Ned, 62 anos, masculino

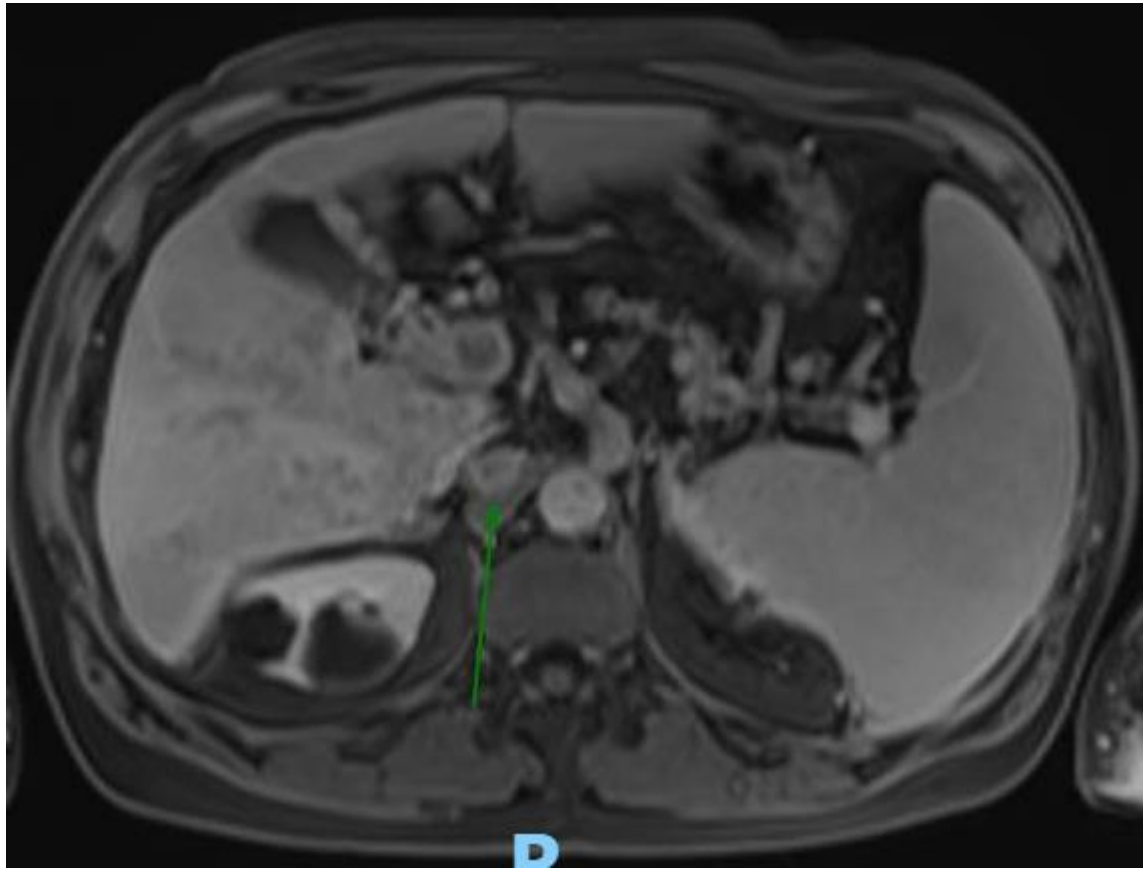

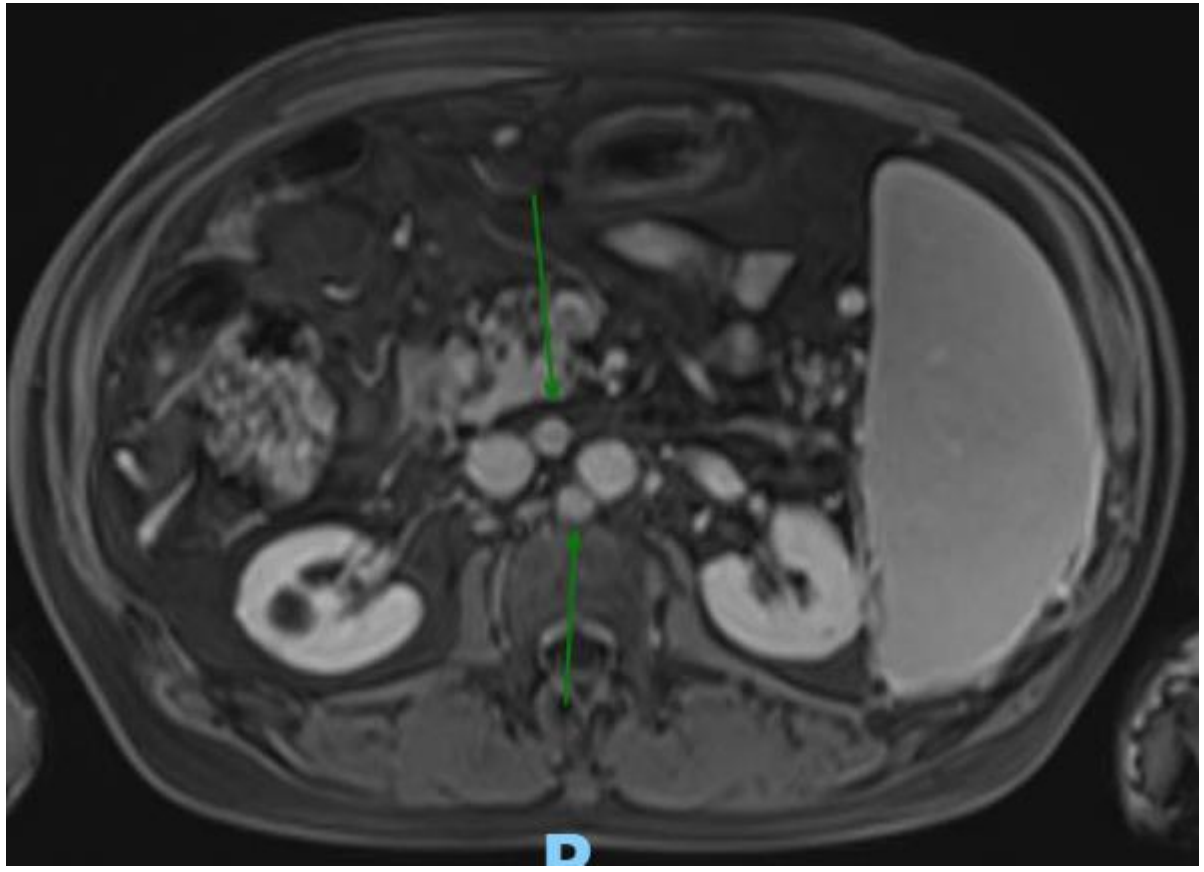

Ned, 62 anos, masculino

- 28/09/18 – Bx hepática guiada por TC:
- AP: Carcinoma pouco diferenciado, padrão sólido, infiltrativo no tecido hepático.
- IH: Glypican-3 (+); HEP PAR - 1 (-); ARGINASE 1 (-); CK7 (+) ; CEA (+); K34B (-); CK19 (-); MUC-1 (+); MOC-31 (-); TTF-1 (-); CK20 (-); (-); CA19-9 (-); SALL4 (-).
- PD-L1 (22C3): marcação em 40% das células neoplásicas.
  - Tumor Proportion Score (TPS): 40%

Ned, 62 anos, masculino

- Marcadores iniciais: Set/2018

BT	**0,92**
BD	**0,56**
INR	**1,4**
ALBUMINA	**3,4**
AFP	**46**
CA19-9	**23**

Ned, 62 anos, masculino

- Temos: Homem, 62 anos, ECOG 2, mas com piora progressiva e acelerada do estado geral...
- HCC BCLC C
- CH vírus C/álcool, Child A6
- Trombose de veia porta, Hipertensão portal

Ned, 62 anos, masculino

- Qual a melhor abordagem terapêutica?
  - 1. Sorafenibe
  - 2. Lenvatinibe
  - 3. TACE
  - 4. TKI + TACE
  - 5. Quimioterapia sistêmica

Ned, 62 anos, masculino

- 08/10/2018 - Sorafenibe + Gemox

- Evoluiu com deterioração do estado geral:

  - Piora da ascite - paracentese:
  - 8/10/2018 (900mL), 25/10/2018 (4500mL), 29/10/2018 (4640mL).
  - Febre Tumoral: vespertina, baixa intensidade, associado a mal estar.
  - Diarréia
  - Fadiga
  - Alguma encefalopatia (grau 1)
  - Plaquetopenia (115k → 36k)
  - Piora hiporexia, perda peso e desnutrição

- 25/10/2018 – Suspenso tratamento

BT	**1,3**
BD	**0,93**
INR	**1,6**
ALBUMINA	**2,9**
AFP	**76**

Ned, 62 anos, masculino

- 31/10/18 – Chega em nosso serviço: Internada para controle de sintomas e recuperação performance
- Exames de reavaliação: Progressão de doença
  - 01/11/19 - Falha de enchimento parcial nos ramos portais, bem como em porção da veia esplênica no terço médio do corpo pancreático e no segmento proximal da veia mesentérica superior, configurando trombose venosa desses segmentos.
  - No ramo esquerdo da veia porta é possível identificar áreas lineares de realce pelo meio de contraste, o que alinhado a outras características do trombo (proximidade com as lesões e sinal no T2), extensão tumoral intravenosa.
  - Nódulos tratados com sinal heterogêneo e realce predominantemente periféricos localizados na periferia da face frênica do segmento VII (3.9 cm x 2.8 cm) e VIII (4.0 cm x 3.3 cm). No parênquima vicinal de ambas lesões, há pequenos outros nódulos milimétricos, que podem corresponder a pequenos nódulos satélites.
  - Linfonodomegalia retrocaval (2.1 cm x 1.3 cm) em íntimo contato com o pilar diafragmático, de natureza suspeita.

Ned, 62 anos, masculino

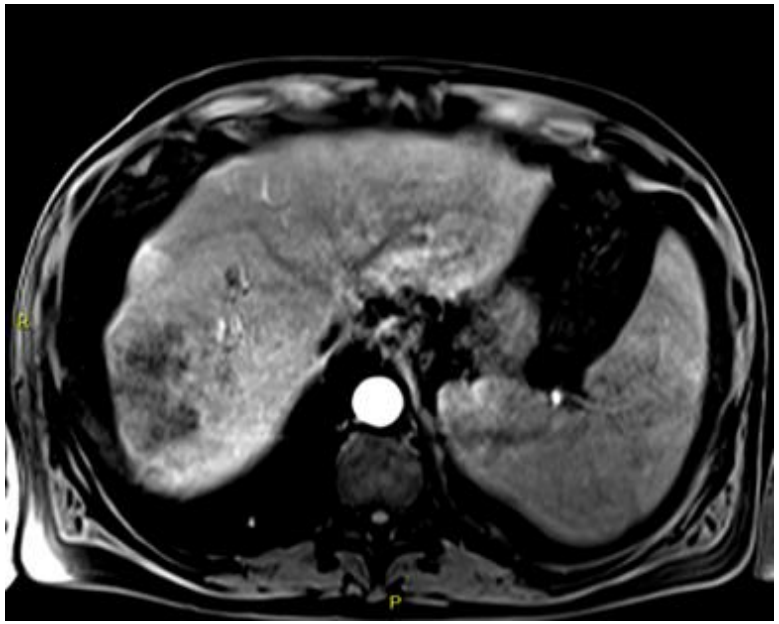
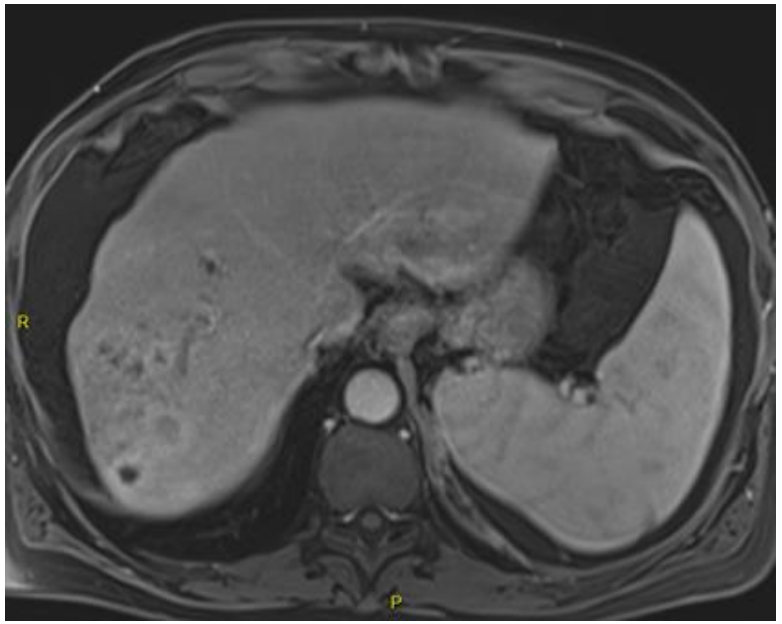
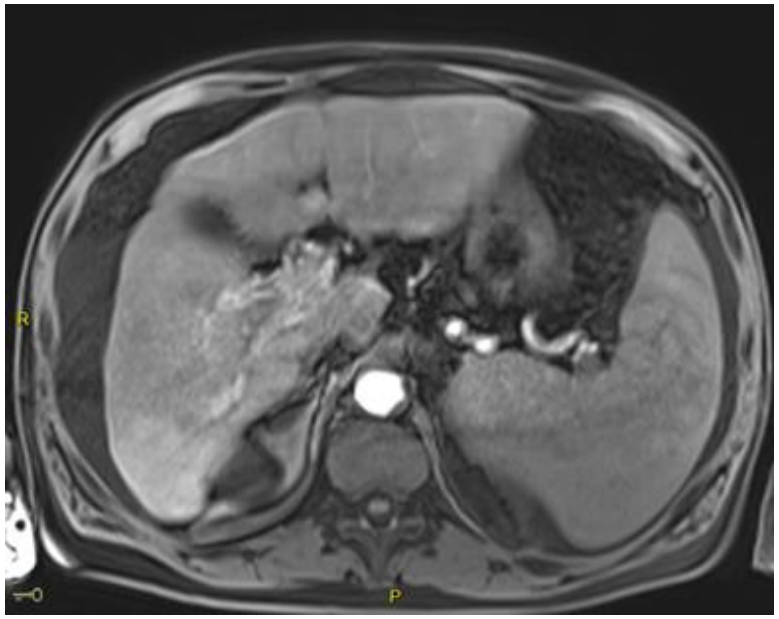
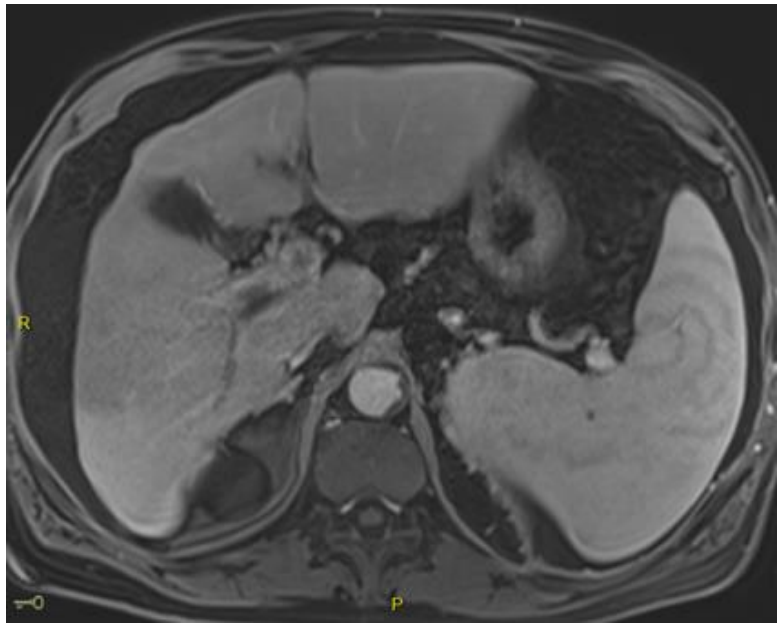

Ned, 62 anos, masculino

V Simpósio Internacional de Tumores Gastrointestinais
9 e 10 · agosto · 2019
HOTEL INTERCONTINENTAL SÃO PAULO

- HCC, BCLC C, Child B (7), ECOG 2, com terapia para cirrose intensificada (dieta hipoprotêica inclusive), AFP 76, qual a melhor opção terapêutica?
  - 1. Regorafenibe
  - 2. Cabozantinibe (Não aprovado pela ANVISA)
  - 3. Ramucirumabe (Aprovado pela ANVISA se AFP > 400)
  - 4. Nivolumabe (Não aprovado pela ANVISA)
  - 5. Pembrolizumabe (Não aprovado pela ANVISA)
  - 6. Melhor cuidado de suporte (BSC)

Ned, 62 anos, masculino

- 07/11/19 - Nivolumabe 480mg (EA Rash grau 1)
- 18/7/2019: Ascite leve sem necessidade de paracentese de alívio, sem encefalopatia, ECOG 1

	Set/2018	Out/2018	Julho/2019
BT	0,92	1,3	0,55
BD	0,56	0,93	0,31
INR	1,4	1,6	1,2
ALBUMINA	3,8	2,9	3,9
AFP	76	46	4,2

Ned, 62 anos, masculino

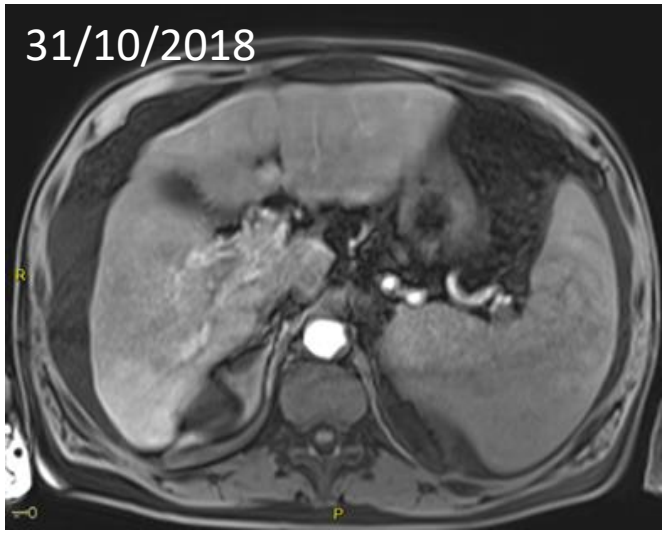

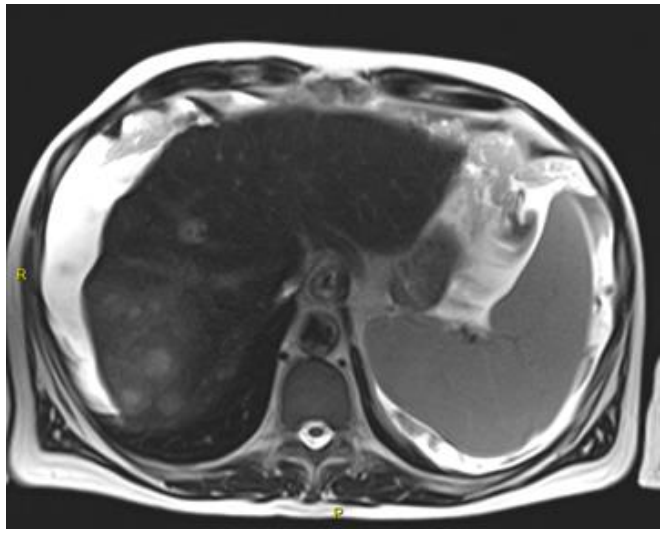

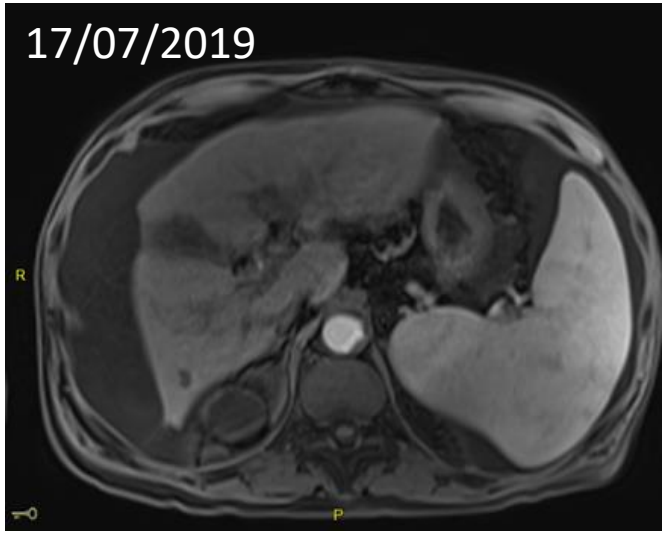

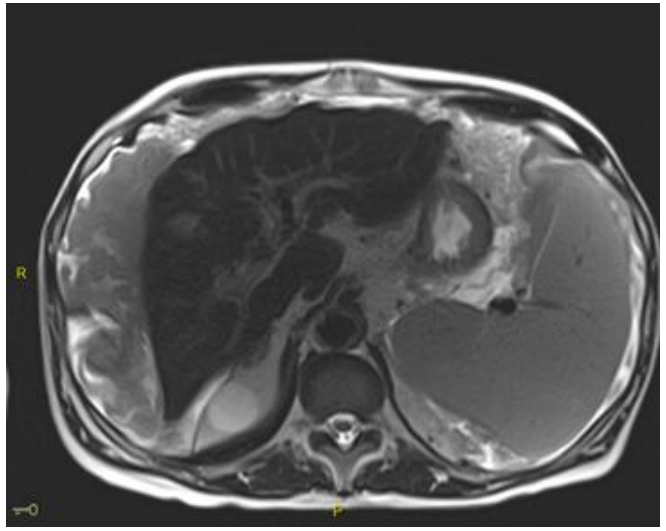

T1, arterial, trombo tumoral

T2, Nódulos satélites

Ned, 62 anos, masculino

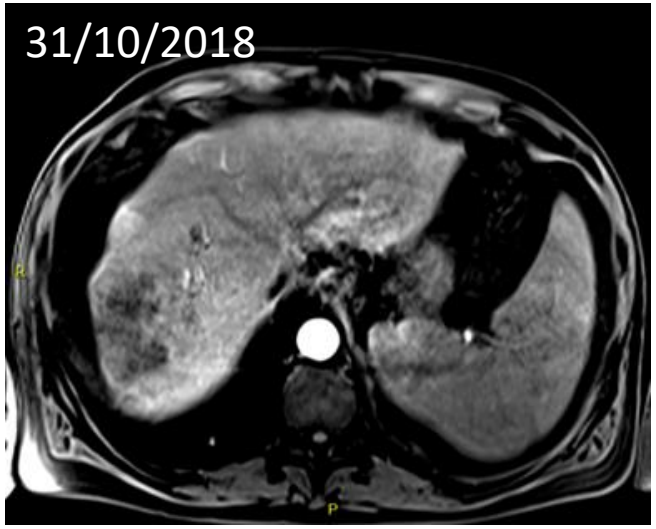

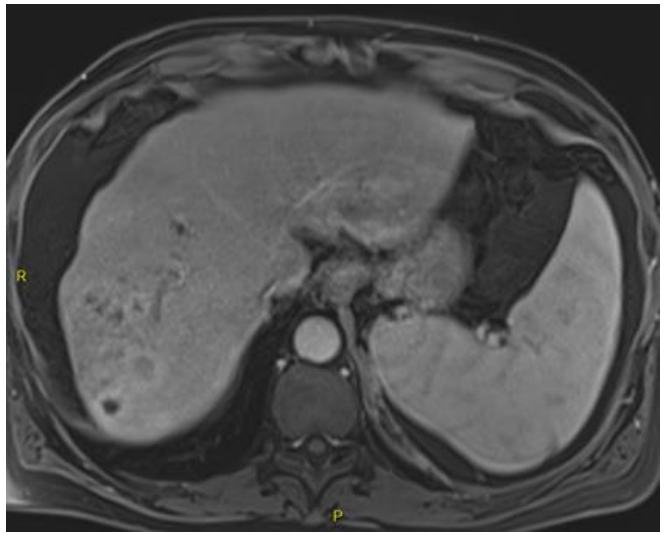

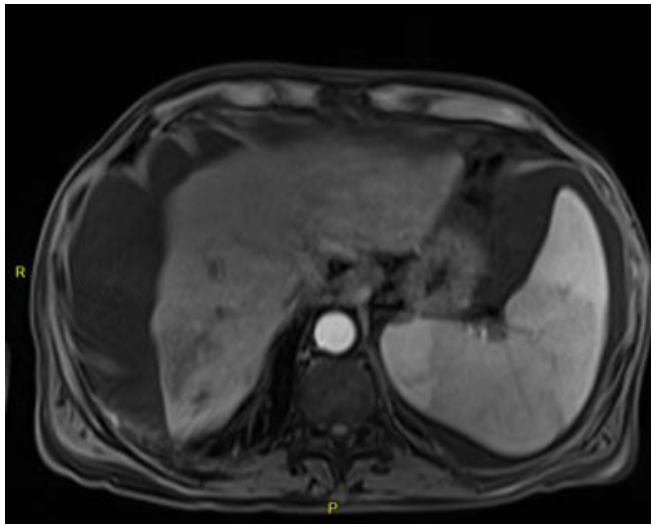

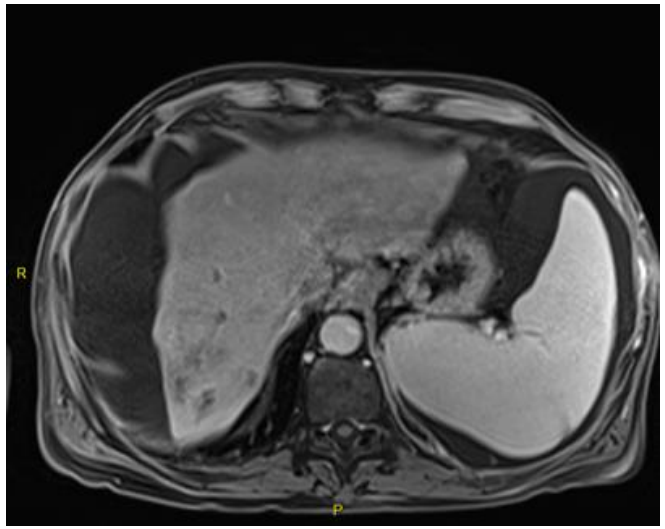

T1, arterial,lesão maior

T1, fase portal, Nódulos satélites