

# Câncer de pâncreas ressecável: caso clínico + votação

**Ricardo Carvalho**

Oncologista Clínico Titular

Departamento de Tumores Gastrointestinais

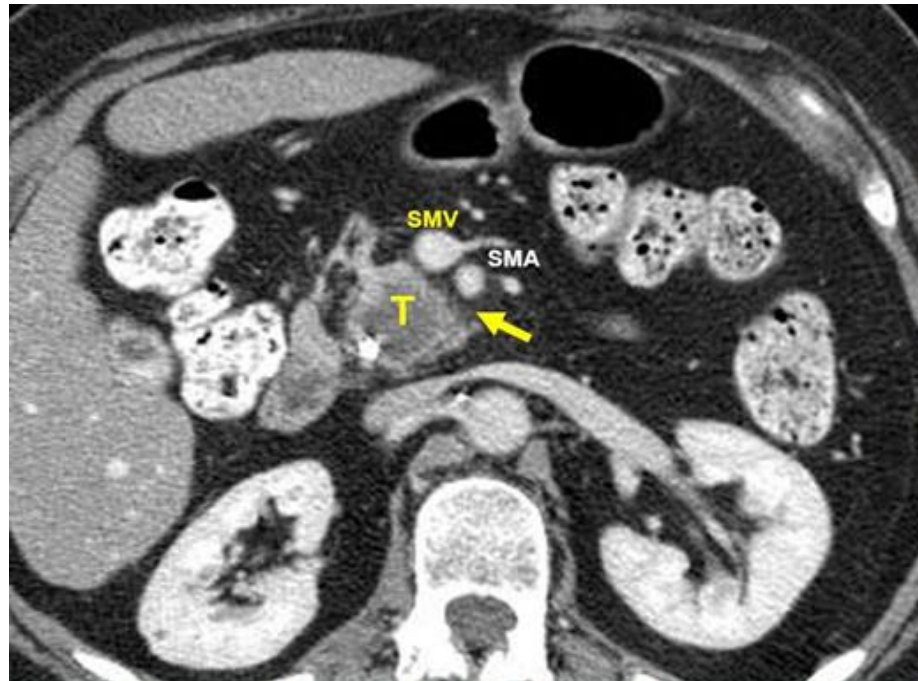
São Paulo, 08 de Agosto de 2019

 @rcarvalhoonco

# Denise, 60 anos, feminino. Tabagista ativa

✓ 02/02/18 Foi ao PS por desconforto abdominal inespecífico

✓ 02/02/18 TC de A/P:



## ✓ 02/02/18 TC de A/P:

- **formação expansiva na porção cefálica do pâncreas medindo 3,2cm.**
- moderada dilatação das vias biliares intra e extra-hepáticas.
- ducto hepatocolédoco, medindo 0,9.
- ausência de sinais de invasão em vasos e tronco celíaco
- **linfonodomegalias peripancreáticas (1,3cm no menor diâmetro)**

✓ **02/02/18 CA 19-9 93**

✓ **Bilirrubinas normais**

✓ **03/02/19 ECO-EDA:**

- tumor mede 3,5cm, com extensão até tecido adiposo peripancreático.
- linfonodomegalias peripancreáticas medindo 1,2cm no seu menor diâmetro. **EC uT2N+**.
- **Biópsia + AP:** Adenocarcinoma ductal moderadamente diferenciado

# Votação 1

- ✓ Denise, 60 anos. Tabagista
- ✓ **Adenocarcinoma de cabeça de pâncreas EC uT2N+M0.**
- ✓ **Tumor mede 3,2cm. CA 19-9 93. Anictérica**

## ✓ **Conduta:**

1. Cirurgia *upfront*
2. Tratamento neoadjuvante

# Votação 2

- ✓ Denise, 60 anos. Tabagista
- ✓ **Adenocarcinoma de cabeça de pâncreas EC uT2N+M0.**
- ✓ **Tumor mede 3,2cm. CA 19-9 93. Anictérica**

## ✓ **Conduta:**

1. Cirurgia *upfront*
2. Tratamento neoadjuvante

# Evolução

- ✓ **09/02/18 Duodenopancreatectomia + Linfadenectomia.**
  - AP: Adenocarcinoma ductal de cabeça de pâncreas.
  - Tumor 3,7cm. **Margens livres. IAL +. LFN +4/15. EC III (pT2N2Mx)**
  
- ✓ **12/03/18 CA 19-9 39**
  
- ✓ **18/03/18 a 12/09/18 QT adjuvante com GemCap por 6 meses**
  
- ✓ **08/10/18 CA 19-9 65**
  
- ✓ **08/10/18 RNM de A/P: PD em fígado com múltiplas lesões bilaterais.**
  
- ✓ **Atualmente em QT de 2ª linha**

# Vamos fazer um exercício crítico

**09/02/18 Duodenopancreatectomia**



**8 meses**

**08/10/18 Progressão para fígado**