


CBR22 51º CONGRESSO BRASILEIRO
DE RADIOLOGIA E
DIAGNÓSTICO POR IMAGEM

CASO Nº. 27

Patrocínio
educacional:



Colégio Brasileiro de Radiologia
e Diagnóstico por Imagem




CBR22 51º CONGRESSO BRASILEIRO
DE RADIOLOGIA E
DIAGNÓSTICO POR IMAGEM

Subespecialidade:

URO/ DIGESTIVO

**Caso gentilmente cedido pelo Dr.
Ronaldo Baroni**



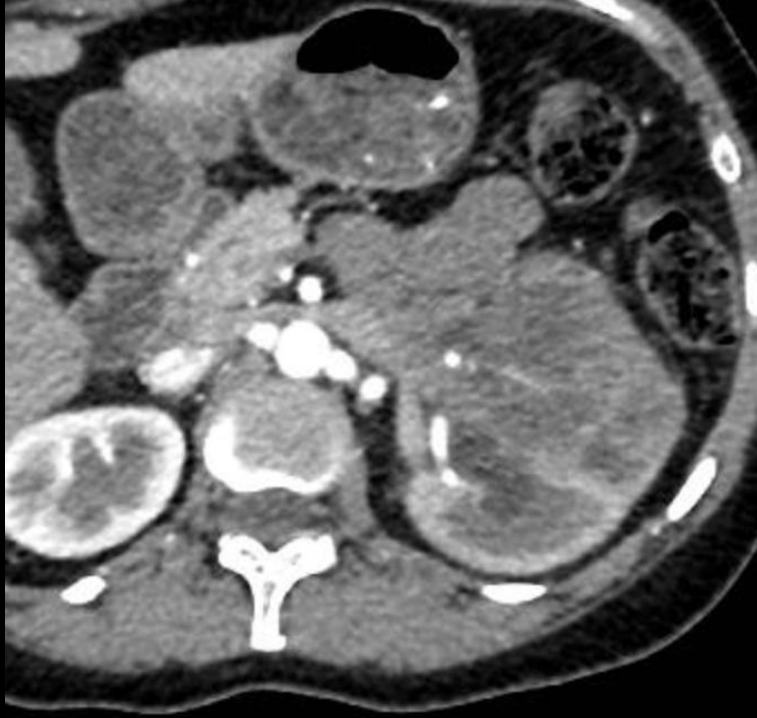
cbr

Colégio Brasileiro de Radiologia
e Diagnóstico por Imagem

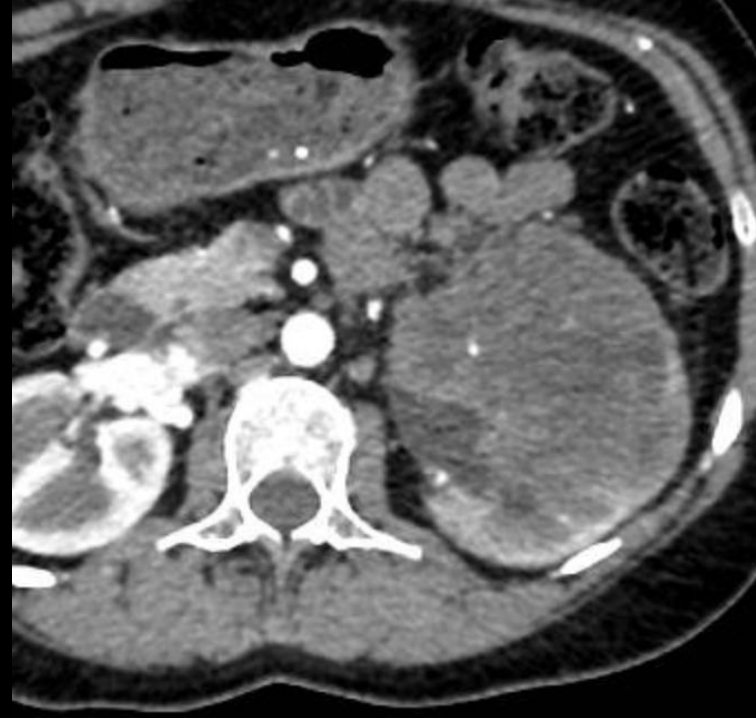História atual: paciente do sexo feminino, 40 anos, procedente do Maranhão, procura atendimento médico com queixa de hematúria e disúria há 2 meses. Refere perda ponderal de 7 kg no período, perda do apetite, náuseas e vômitos. Também relata dor na região lombar esquerda.

Antecedentes pessoais: portadora de traço falciforme; rinite alérgica. Nega tabagismo e etilismo.

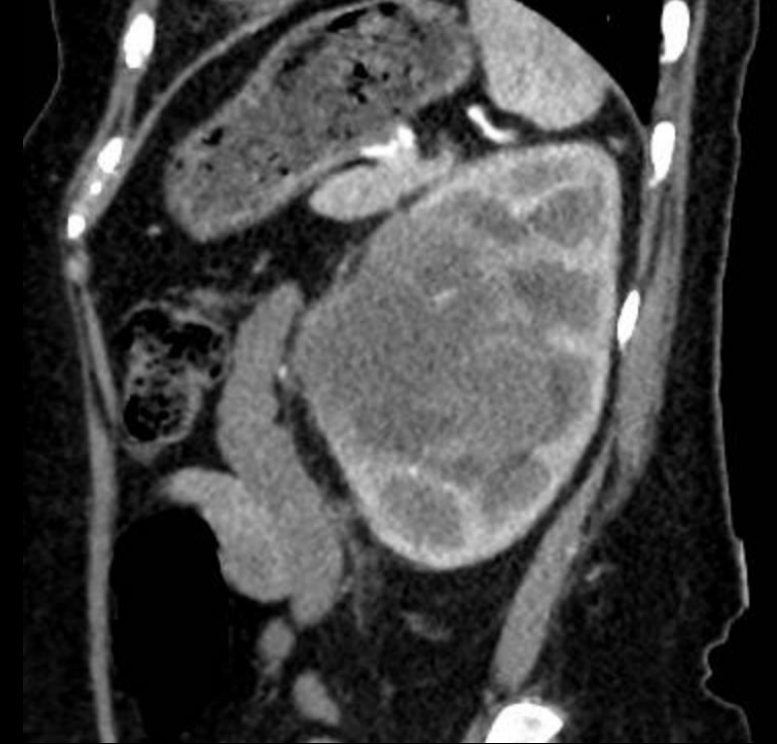Antecedentes familiares: tio materno com câncer hepático.



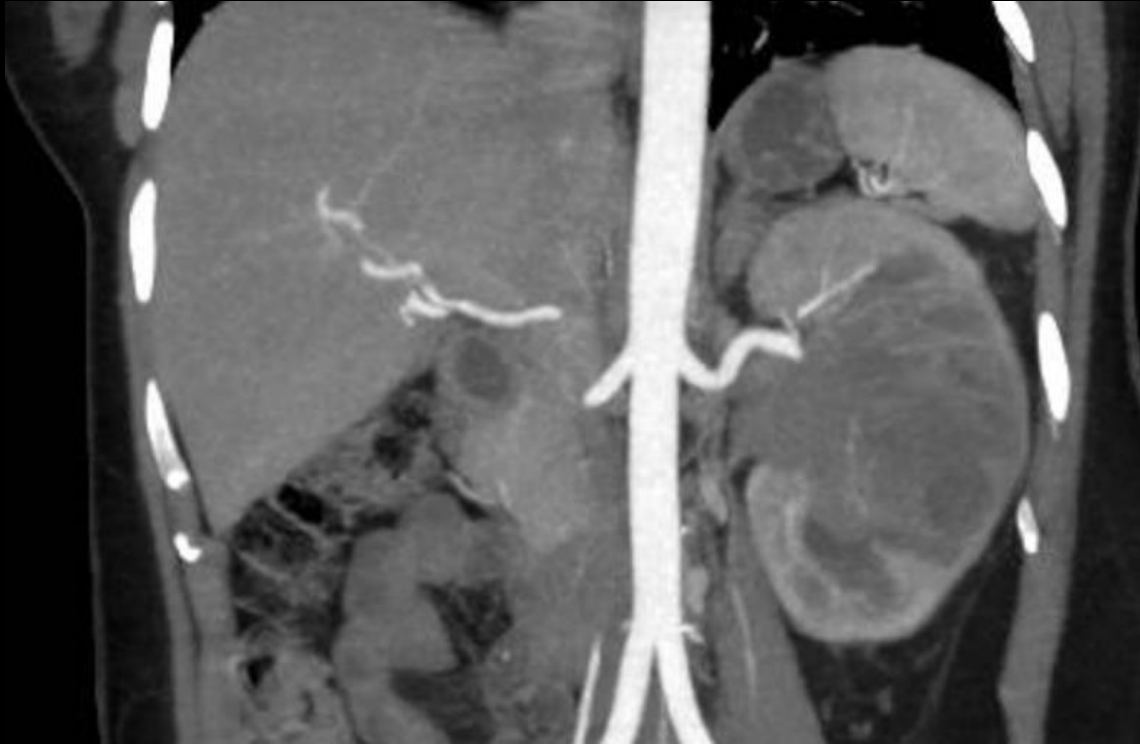Fase arterial – corte axial



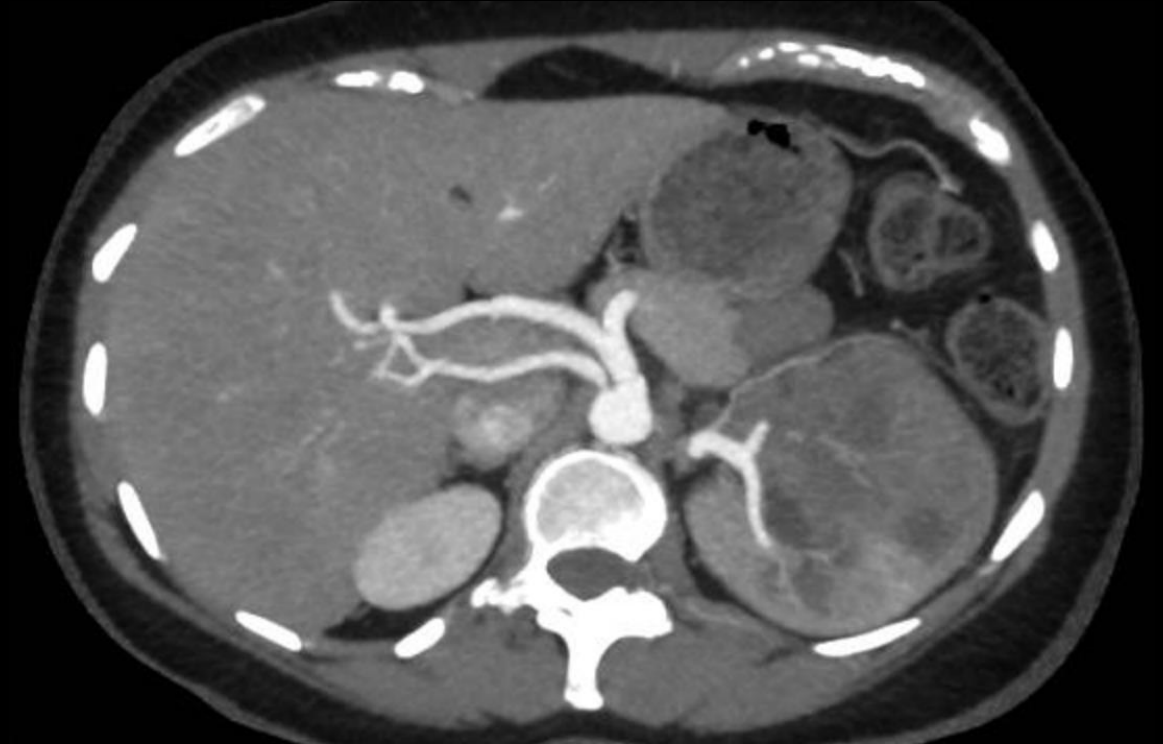Fase arterial – corte axial



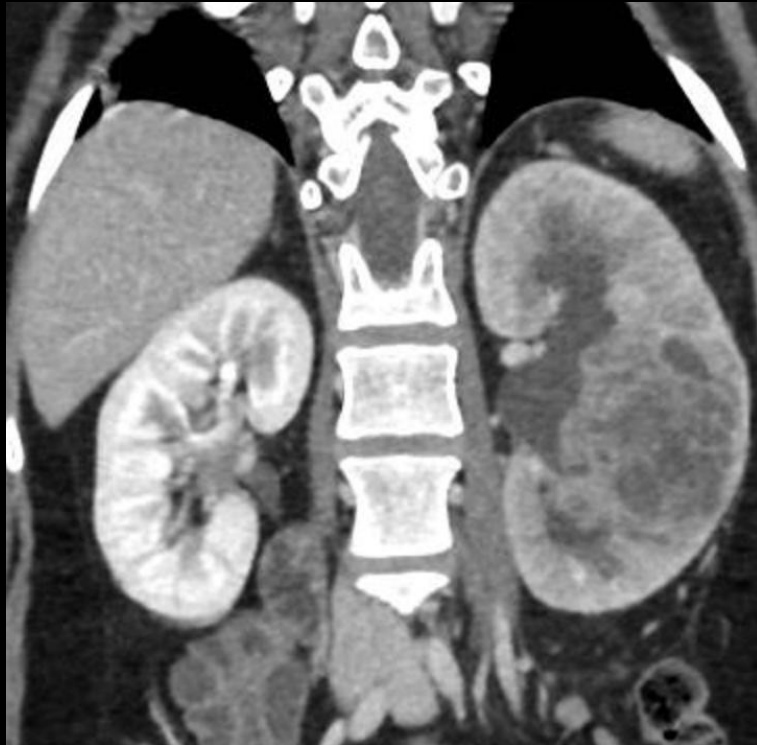
Fase arterial – corte sagital



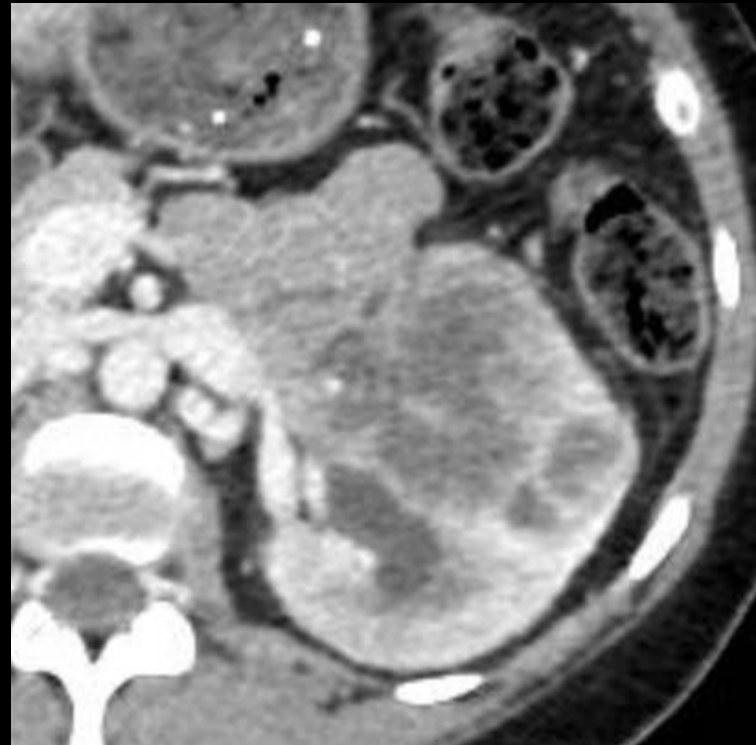
Fase arterial reconstrução em MIP – corte coronal



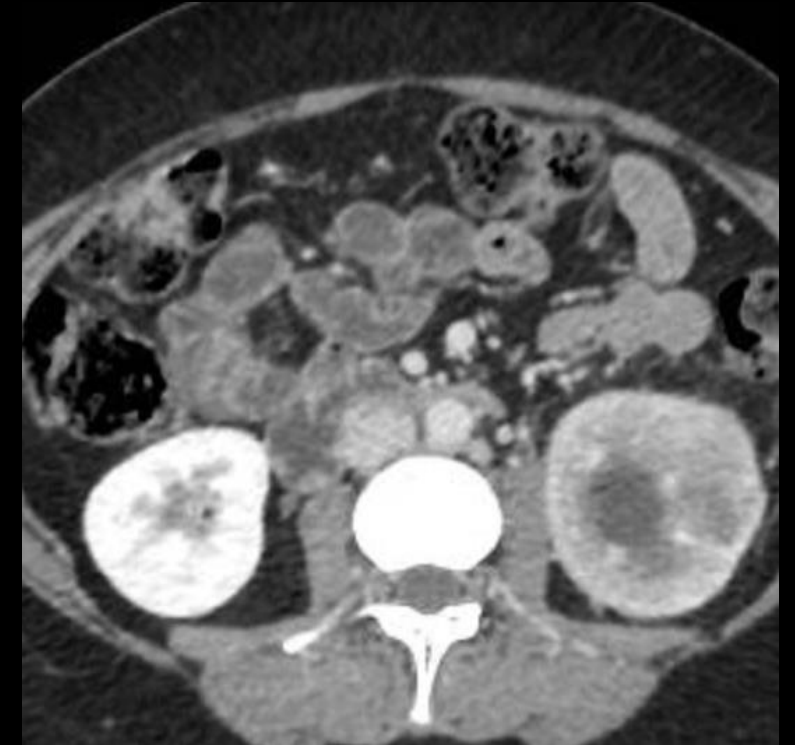Fase arterial reconstrução em MIP – corte axial



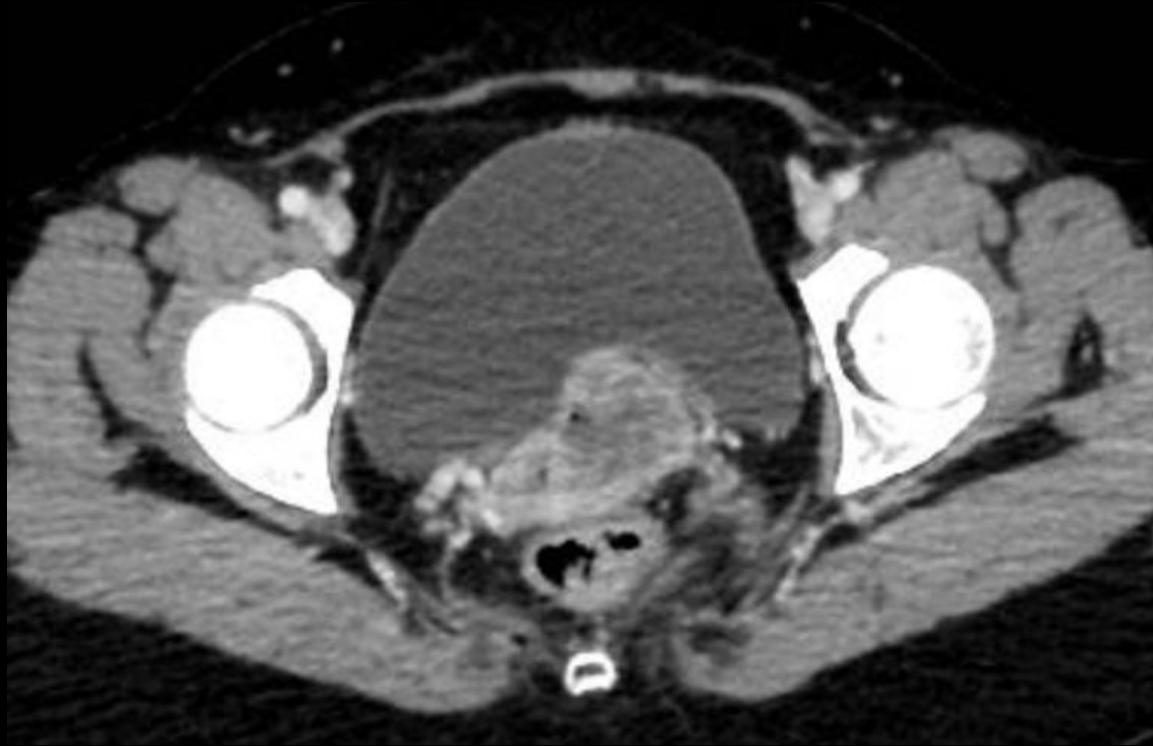Fase portal – corte coronal



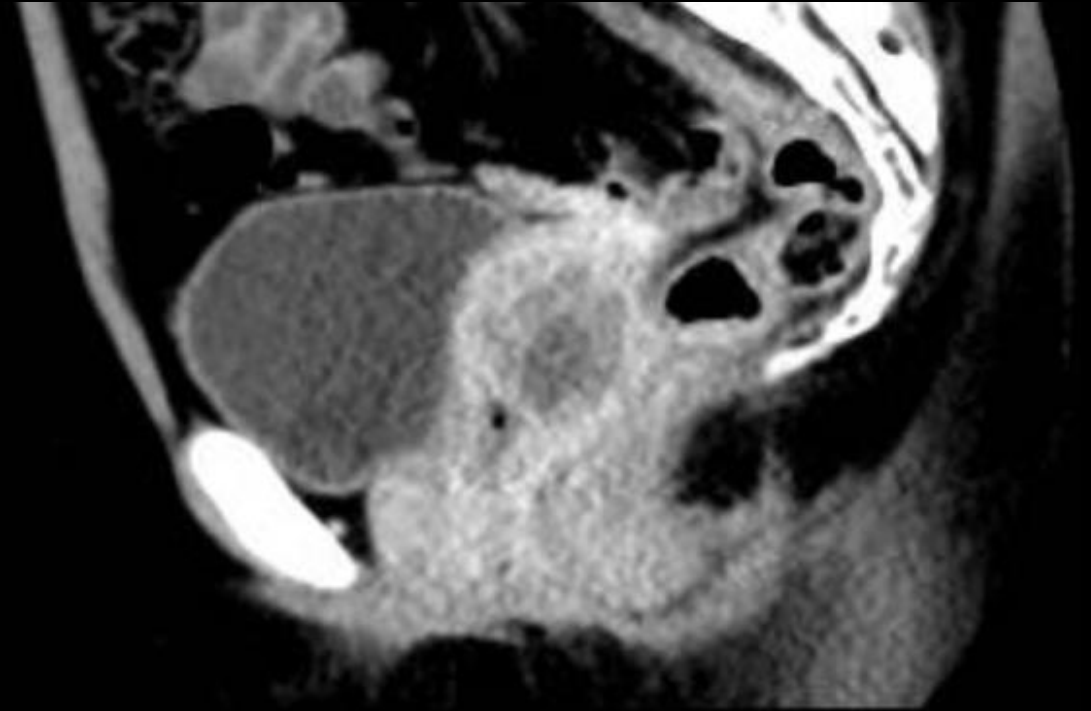
Fase portal – corte axial



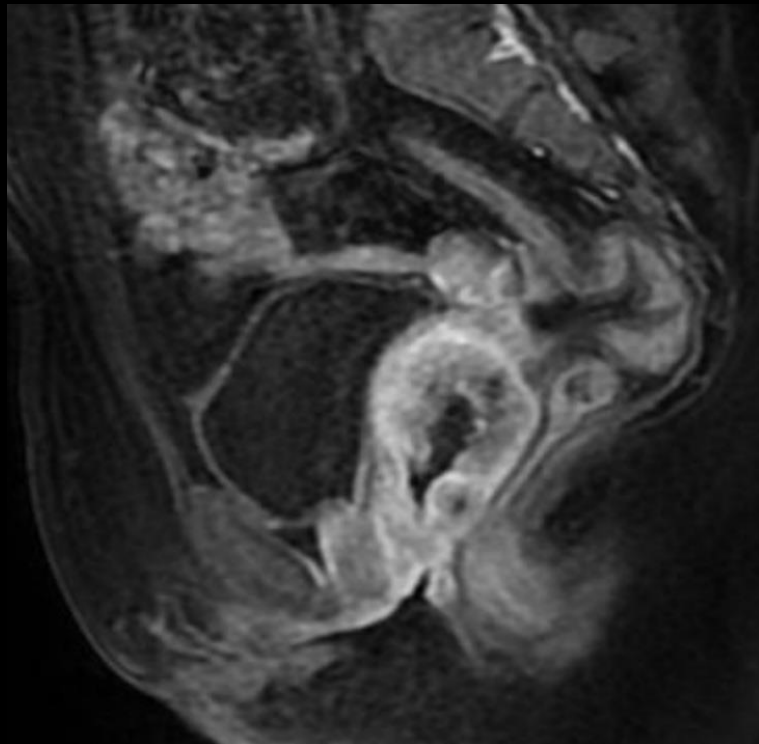
Fase portal – corte axial



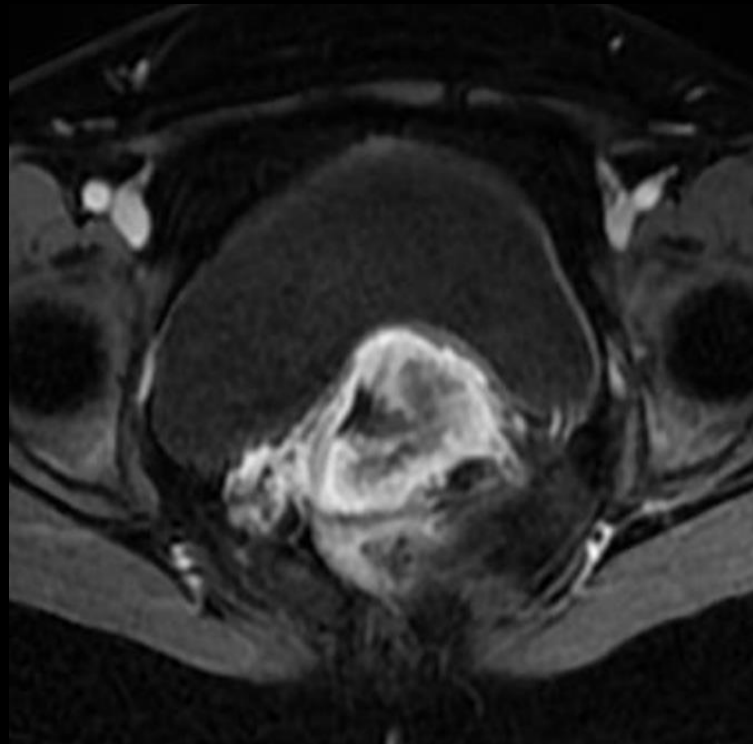
Corte axial da pelve - fase portal



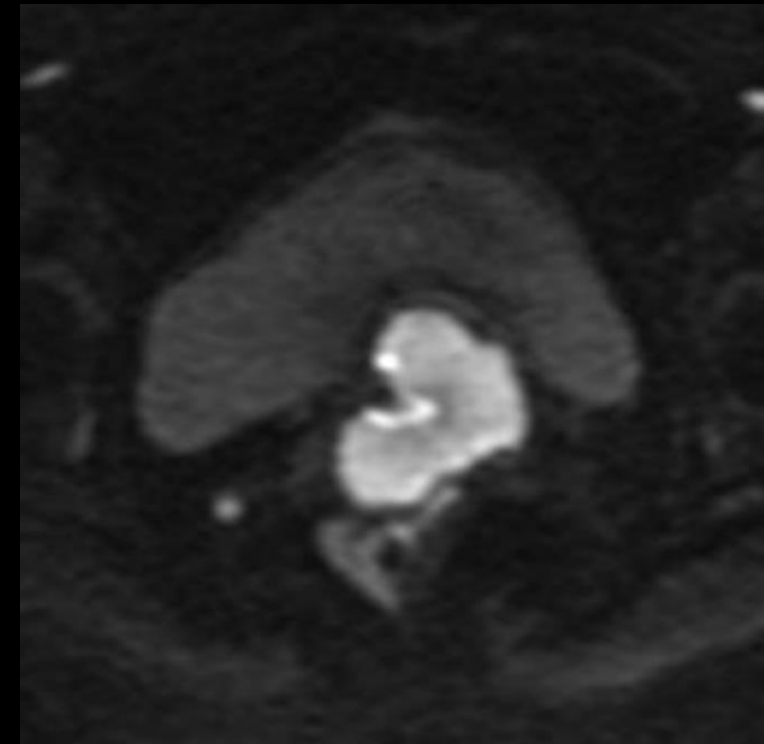
Corte sagital da pelve – fase portal



T1 com supressão de gordura pós-contraste – corte sagital



T1 com supressão de gordura pós-contraste – corte axial




Difusão – corte axial

- a) Tuberculose urinária com acometimento renal e uretral**
- b) Linfoma com acometimento multivisceral**
- c) Metástase renal de carcinoma espinocelular do colo uterino**
- d) Carcinoma medular renal com metástase para o útero**
- e) Carcinoma de células transicionais com acometimento sincrônico renal e uretral**

CBR22

51º CONGRESSO BRASILEIRO
DE RADIOLOGIA E
DIAGNÓSTICO POR IMAGEM


**A partir deste slide só será
publicado após o fim da
Maratona**



CBR22 51º CONGRESSO BRASILEIRO
DE RADIOLOGIA E
DIAGNÓSTICO POR IMAGEM

**Gabarito: Carcinoma medular
renal com metástase para o
útero**

**Subespecialidade:
- Urorradiologia**



Colégio Brasileiro de Radiologia
e Diagnóstico por Imagem

- a) Tuberculose urinária com acometimento renal e uretral
- b) Linfoma com acometimento multivisceral
- c) Metástase renal de carcinoma espinocelular do colo uterino
- d) Carcinoma medular renal com metástase para o útero**
- e) Carcinoma de células transicionais com acometimento sincrônico renal e uretral

- Tumor raro e agressivo centrado na medula renal.
- Predomínio em pacientes jovens, do sexo masculino e com traço falciforme.
- Apresentação clínica: hematúria, dor abdominal, massa palpável.
- Tratamento envolve combinação de cirurgia e quimioterapia.

ACHADOS DE IMAGEM:

- Padrão de crescimento infiltrativo;
- Hemorragia e necrose intratumoral são comuns;
- Hiporrealce em relação ao parênquima renal;
- Pode determinar caliectasias devido obstrução;
- Envolvimento venoso (trombose venosa renal) é frequente;
- Linfadenopatia retroperitoneal presente na maioria dos casos;
- Metástases (pulmão, fígado).

1. Prasaanthan Gopee-Ramanan, Sook (Suzy) Chin, Chris Lim, Krishna P. Shanbhogue, Nicola Schieda, and Satheesh Krishna. Renal Neoplasms in Young Adults. *RadioGraphics* 2022 42:2, 433-450.
2. Netta M. Blitman, Robert G. Berkenblit, Alla M. Rozenblit, and Terry L. Levin. Renal Medullary Carcinoma: CT and MRI Features. *American Journal of Roentgenology* 2005 185:1, 268-272.
3. Lisa H. Lowe, Bernardo H. Isuani, Richard M. Heller, Sharon M. Stein, Joyce E. Johnson, Oscar M. Navarro, and Marta Hernanz-Schulman. Pediatric Renal Masses: Wilms Tumor and Beyond. *RadioGraphics* 2000 20:6, 1585-1603.
4. Davis CJ Jr, Mostofi FK, Sesterhenn IA. Renal medullary carcinoma. The seventh sickle cell nephropathy. *Am J Surg Pathol*. 1995 Jan;19(1):1-11. doi: 10.1097/00000478-199501000-00001. PMID: 7528470.