


CBR22 51º CONGRESSO BRASILEIRO
DE RADIOLOGIA E
DIAGNÓSTICO POR IMAGEM

CASO Nº. 20

Patrocínio
educacional:



Colégio Brasileiro de Radiologia
e Diagnóstico por Imagem




CBR22

51º CONGRESSO BRASILEIRO
DE RADIOLOGIA E
DIAGNÓSTICO POR IMAGEM

Subespecialidade:

DOPPLER

**Caso gentilmente cedido pelo Dr.
Peter Célio Françolin**

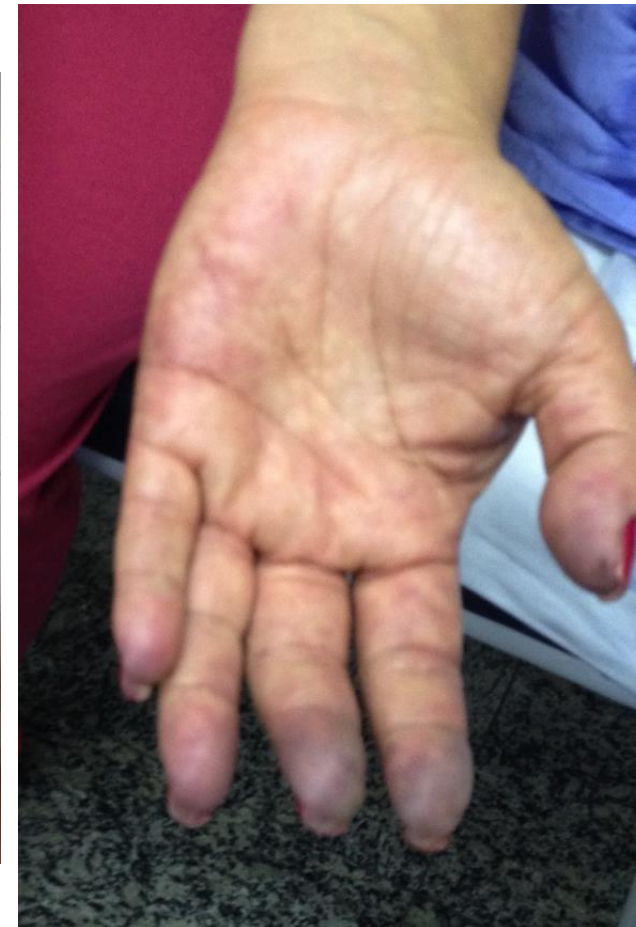
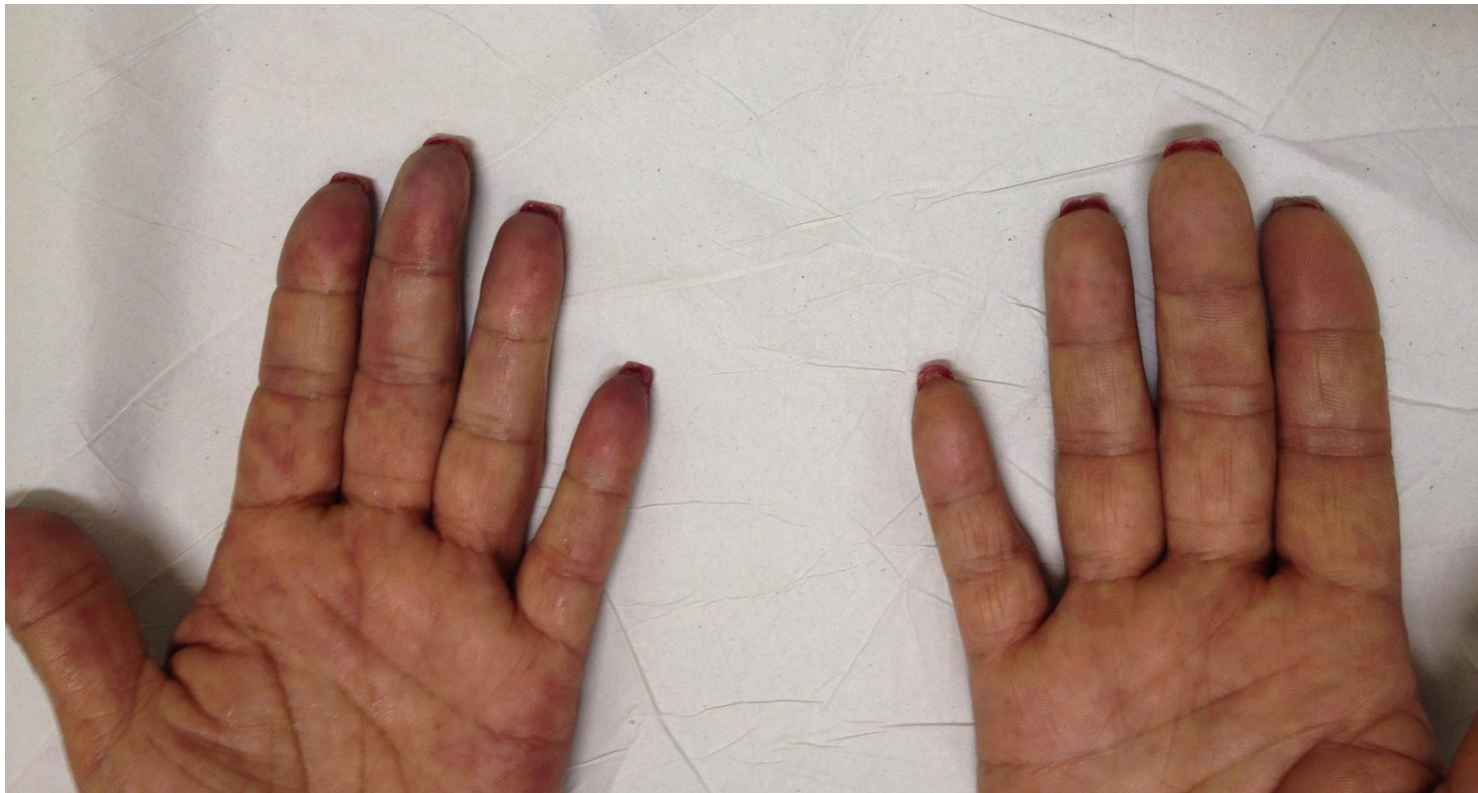
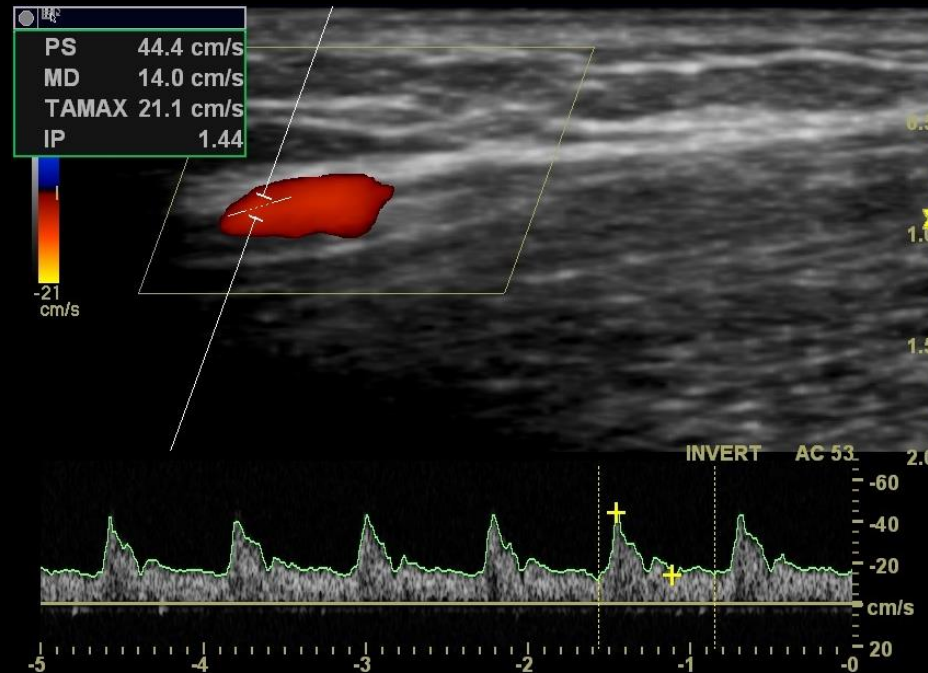
cbr

Colégio Brasileiro de Radiologia
e Diagnóstico por Imagem

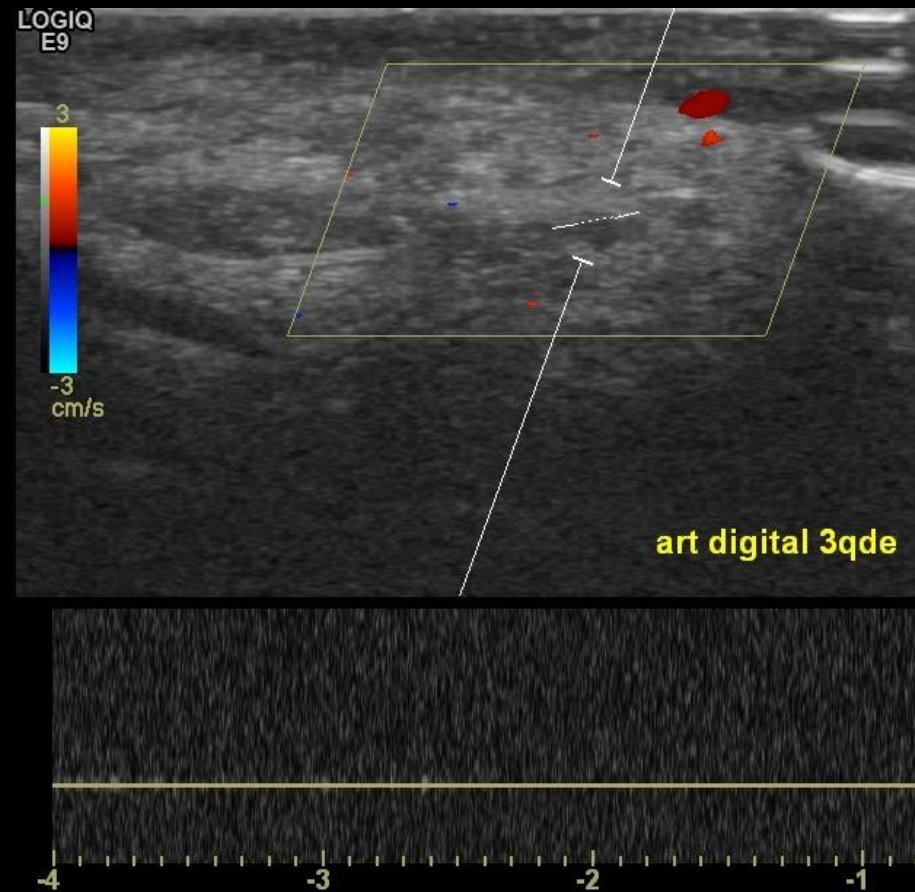
Paciente feminina, 48 anos, história de “dedos da mão esquerda roxos”, com parestesia, há dois meses.

Ao exame físico, constatada necrose incipiente de ponta de dedos na mão esquerda.

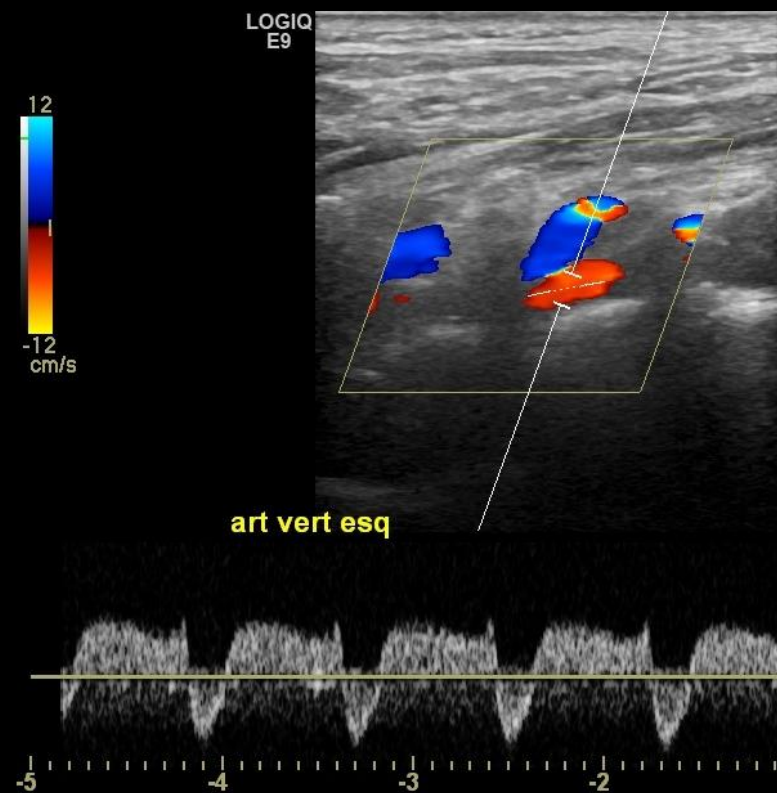




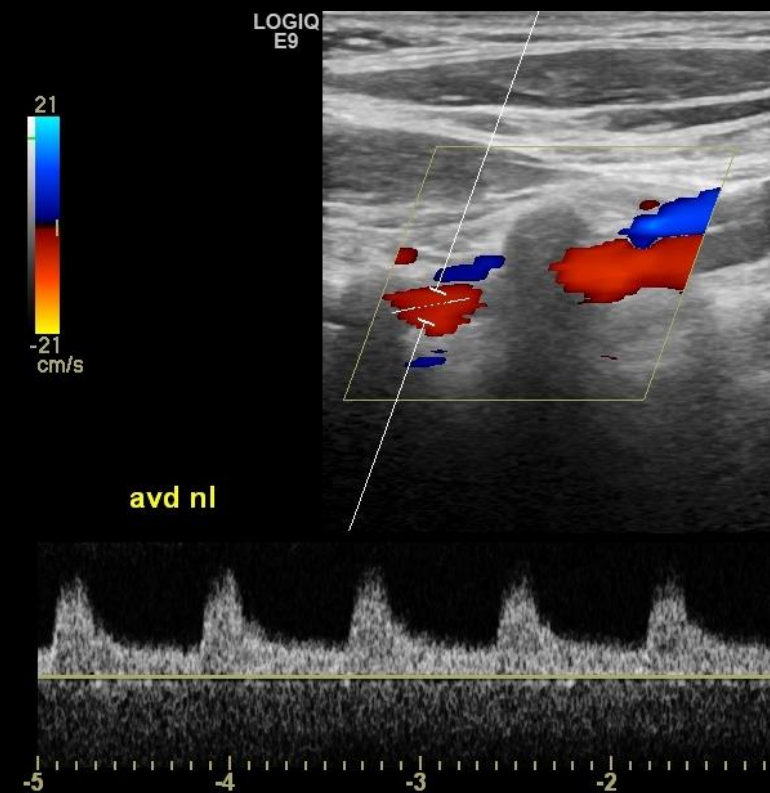
Doppler espectral das artérias axilares, braquiais, radiais e ulnares: Fluxo presente, com esta morfologia de onda.



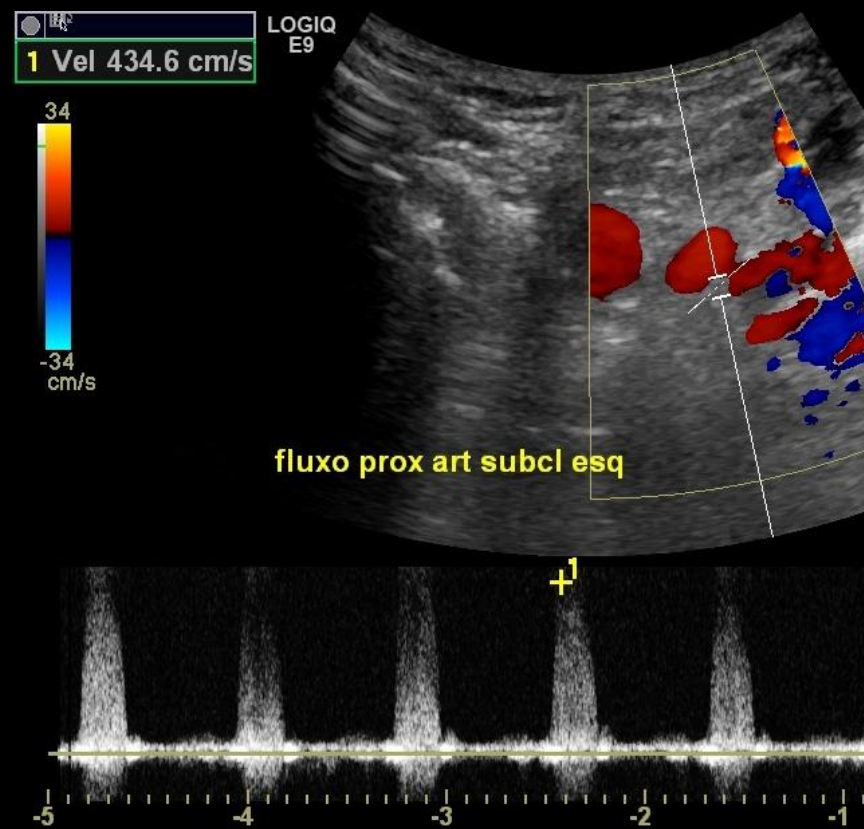
Doppler espectral ao nível do território da artéria digital do 3 quirodácilo esquerdo.



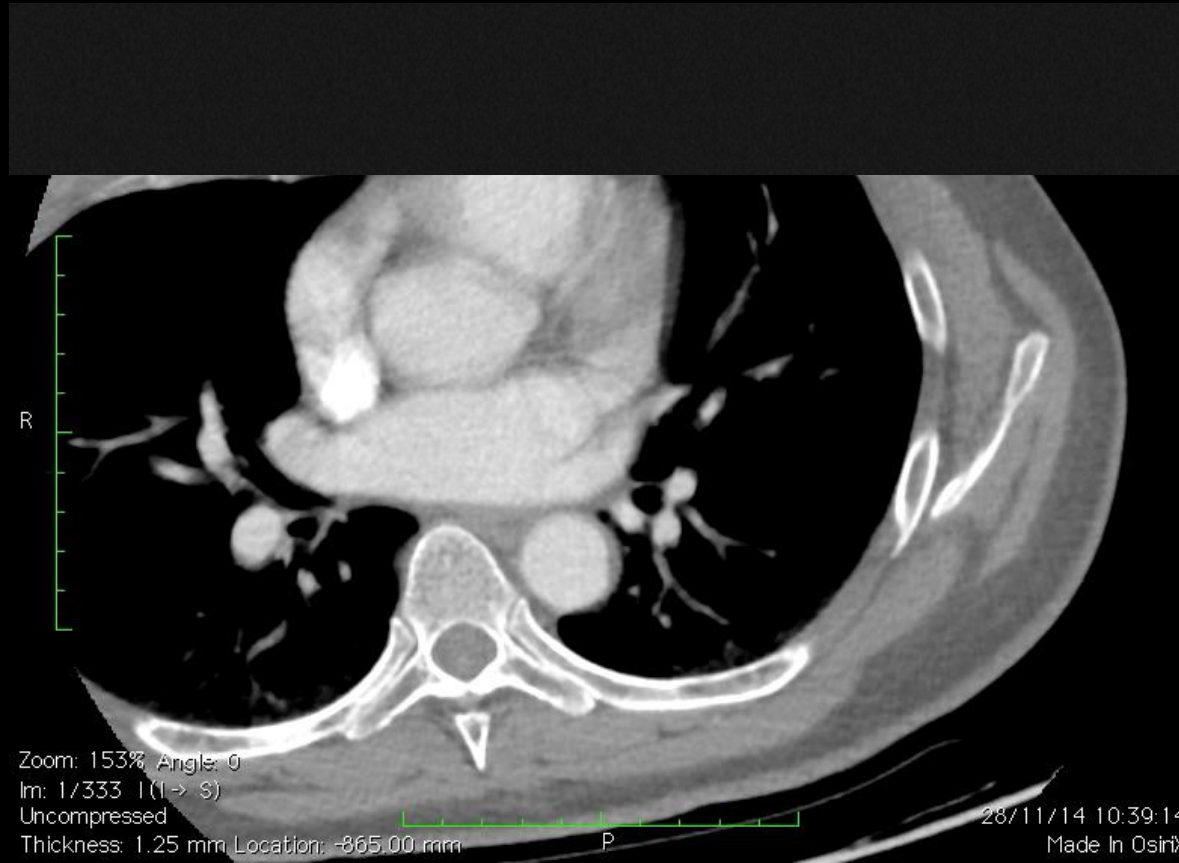
Doppler realizado na artéria vertebral esquerda



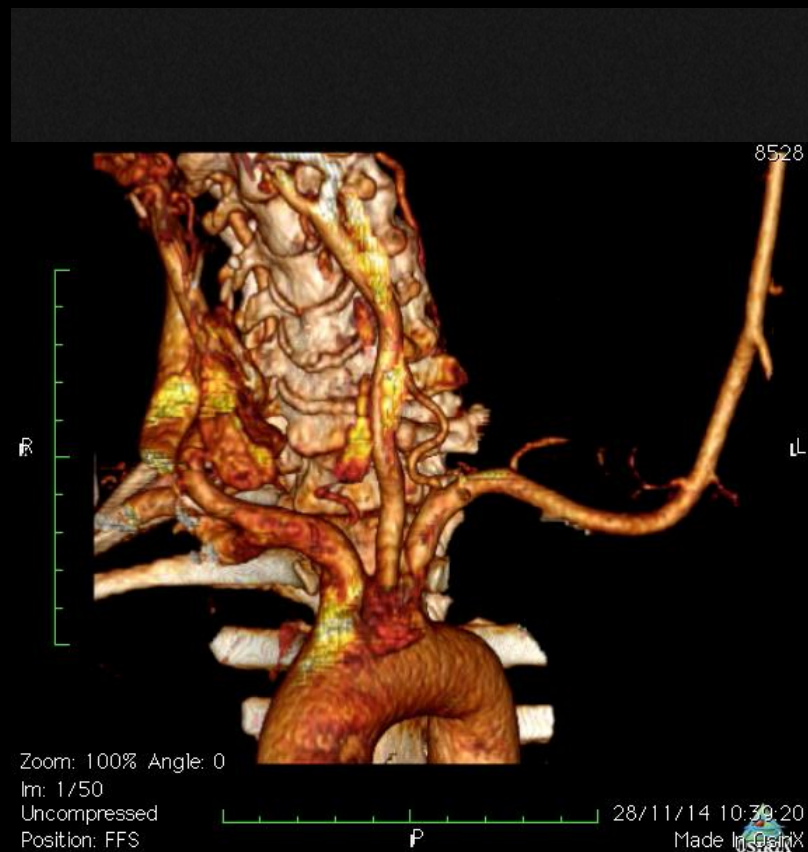
Doppler comparativo realizado na artéria vertebral direita



Fluxo obtido ao nível da emergência da artéria subclávia esquerda com transdutor convexo



Angiotomografia




Reconstrução da angiotomografia

- a) Fenômeno de Raynaud**
- b) Estenose da artéria vertebral esquerda**
- c) Dissecção da artéria subclávia esquerda proximal com abertura de periferia reacional**
- d) Estenose de artéria subclávia esquerda com embolização para território distal**
- e) Síndrome de Paget-Oschroetter**

CBR22

51º CONGRESSO BRASILEIRO
DE RADIOLOGIA E
DIAGNÓSTICO POR IMAGEM

**A partir deste slide só será
publicado após o fim da
Maratona**




CBR22

51º CONGRESSO BRASILEIRO
DE RADIOLOGIA E
DIAGNÓSTICO POR IMAGEM

Gabarito

**Subespecialidade:
- USG Doppler Periférico**



cbr

Colégio Brasileiro de Radiologia
e Diagnóstico por Imagem

- a) Fenômeno de Raynaud;
- b) Estenose da artéria vertebral esquerda;
- c) Dissecção da artéria subclávia esquerda proximal com abertura de periferia reacional;
- d) Estenose de artéria subclávia esquerda com embolização para território distal;**
- e) Síndrome de Paget-Oschroetter;

- 1. A presença de estenose é confirmada pelas altas velocidades proximais e pelos sinais de pré-roubo da subclávia na artéria vertebral ipsilateral, além da angiotomografia.**
- 2. A oclusão da artéria digital é conhecida como “Síndrome do dedo azul” neste contexto. Ocorre por embolização de material, oriundo de placas proximais. Pode também ocorrer em membros inferiores.**
- 3. Fenômeno de Raynaud não estaria correto, pois este fenômeno é auto-limitado**

- 1.Engelhorn: Guia pratico de ecografia vascular, 4ed;**
- 2.Ventura, Carlos: Ultrassonografia vascular;**
- 3.Romualdo: Doppler sem segredos 2ed;**